Aus der II. Gynaekologischen Universitäts-Klinik München.
Vorstand: Professor Dr. Amann.

Über einen Fall von primärem Karzinom der Klitoris auf Grund eines 15 Jahre bestandenen Papilloms.

DUKE UNIVERSITY LIBRARY
JUN 22 1921

Inaugural-Dissertation

zur

Erlangung der Doktorwürde

in der

gesamten Medizin

verfaßt und einer

hohen medizinischen Fakultät

der

Kgl. Bayer. Ludwig-Maximilians-Universität zu München

vorgelegt von

Robert Ederle
aus **Stuttgart.**

MÜNCHEN 1918
Druck der kgl. Hofbuchdruckerei Kastner & Callwey, München.

By

Aus der II. Gynaekologischen Universitäts-Klinik München.
Vorstand: Professor Dr. Amann.

Über einen Fall von primärem Karzinom der Klitoris auf Grund eines 15 Jahre bestandenen Papilloms.

Inaugural-Dissertation

zur

Erlangung der Doktorwürde

in der

gesamten Medizin

verfaßt und einer

hohen medizinischen Fakultät

der

Kgl. Bayer. Ludwig-Maximilians-Universität zu München

vorgelegt von

Robert Ederle
aus **Stuttgart.**

MÜNCHEN 1918
Druck der kgl. Hofbuchdruckerei Kastner & Callwey, München.

By

Gedruckt mit Genehmigung der medizinischen Fakultät
der Universitat München.

Referent:
Herr Prof. Dr. Amann.

Angaben über das Karzinom der Clitoris finden sich in der Literatur meist in Form kurzer Berichte über einzelne Fälle dieser immerhin recht seltenen Erkrankung in den gynäkologischen Fachblättern. Es existieren nur einige wenige Abhandlungen, die auf Grund der bis zum jeweiligen Zeitpunkte bekannt gewordenen Fälle allgemeine Schlußfolgerungen über diese Lokalisation des Krebses ziehen. Als zeitlich erste unter diesen ist zu bezeichnen die Dissertation von Dauriac aus dem Jahre 1888; ihr folgte als zweite im Jahre 1895 diejenige von Louradour. Im Jahre 1903 erschien eine ausführliche Arbeit über diesen Gegenstand von Björkqvist, 1904 eine ebensolche von Jacoby. 1905 doktorierte Bordères mit einer Arbeit über primäre maligne Tumoren der Clitoris, und im Jahre 1912 erschien die umfassende Bearbeitung des Klitoriskarzinoms durch Basset, die über 147 diesbezügliche Fälle berichtet. Basset empfiehlt am Schlusse seiner Arbeit eine eigene, bis in die Details ausgearbeitete Methode des operativen Vorgehens, zu der er durch eingehende Studien an der Leiche gelangte. Im Folgenden soll zunächst über einen im Sommer 1916 an der II. gynäkologischen Klinik in München beobachteten und von Herrn Prof. Amann operierten Fall berichtet werden; im Anschlusse daran will ich versuchen, einige Tatsachen abzuleiten, die sich mir aus dem Studium der 183 Fälle, die ich in der in- und ausländischen Literatur auffinden konnte, ergaben.

Am 5. VII. 16 wurde die 67 jährige Bauernmagd A. B. in die Klinik aufgenommen. Sie hat nie entbunden und nie einen Abort gehabt. Die Menopause besteht seit 10 Jahren.

Seit 15 Jahren bemerkt Patientin ein Zucken und Brennen in der Scheide. Es wurde vor 15 Jahren ärztlicherseits das Vorhandensein eines Papilloms der Klitoris festgestellt. In der letzten Zeit nahmen die Beschwerden immer mehr zu, sodaß sie den Arzt aufsuchte, der sie hier einwies. Patientin gibt an, in den letzten Jahren starken, weißen Ausfluß gehabt zu haben. Beim Wasserlassen bestanden ebenfalls brennende Schmerzen.

Habitus: relativ frisches Aussehen, mäßig guter Ernährungszustand. Schilddrüse diffus vergrößert. Nervenstatus o. B. Lungen: über den Spitzen Schallverkürzung und Nebengeräusche, sonst Vesikuläratmen. Herz: keine Verbreiterung. Extrasystolen, sonst reine Töne. Puls 84. Keine Ödeme, keine Varicen. Brüste: hängend, wenig Drüsensubstanz. Colostrum: nicht vorhanden. Leib: straffe Bauchdecken, gering entwickelter Panniculus adiposus, keine Striae. In der rechten Inguinalgegend sind mehrere harte Drüsenpakete von etwa Haselnußgröße tastbar; links ist ebenfalls eine harte Drüse zu tasten. Vulva: leicht klaffend; aus der Vulva ragt ein etwa walnußgroßer Tumor, in dessen Bereich das Präputium clitoridis sowie die Clitoris einbezogen sind. Der Tumor ist von harter und

höckriger Konsistenz. Er zeigt einige ulcerierte Partien, die einen graugelben Belag aufweisen; auf der Unterlage ist er nicht verschieblich. Damm: intakt. Uterus: Portio in der Interspinallinie, konisch, Muttermund grübchenförmig. Der Uterus ist klein, anteflektiert, gut beweglich, von normaler Konsistenz. Adnexe: rechts und links o. B. Parametrien und Douglas: frei. Diagnose: Karzinoma clitoridis.

Am 8. VII. 16 wurde die Kranke von Herrn Prof. Amann und Herrn Dr. Winter operiert. Operationsbericht: Abtragung des größten Teiles der Vulva mit dem Thermokauter. Situationsnähte. Dauerkatheter. Exstirpation der vergrößerten Inguinaldrüsen beiderseits. Die Operation wurde in Lumbalanästhesie durch Tropocain ausgeführt. — Krankheitsverlauf: 11. VII. 16 Einlauf Stuhlgang. 12. VII. 16 Wohlbefinden. Entfernung des Dauerkatheters. 18. VII. 16 Wohlbefinden, Aufstehen; Tags zuvor Entfernung der Häkchen. 23. VII. 16. Entlassungsbefund: Patientin fühlt sich wohl. Wunde ist gut verheilt. — Heilungsverlauf völlig fieberfrei. — —

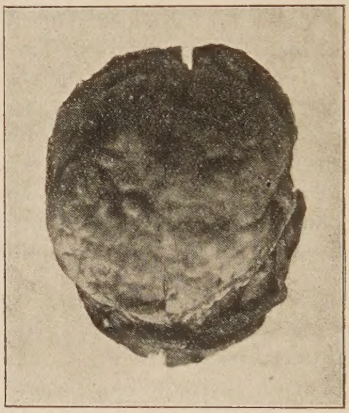

Die beigegebene Abbildung zeigt die Form des etwa walnußgroßen mit dem Thermokauter abgetragenen Tumors. Auf einem Durchschnitt läßt sich eine graue marginale Schichte abgrenzen gegenüber dem derben weißlichen Mark des Tumors. Nach der Färbung zeigt sich unter dem Mikroskop, daß erstere, etwa $^3/_4$ cm dicke, oberflächlich gelegene Schichte der callösen, gewulsteten Neubildung entspricht, die sich gegen das darunter gelegene ödematöse Bindegewebe ziemlich scharf abgrenzt. Der Übergang des Plattenepithels in den Tumor läßt sich deutlich feststellen: Bis zum Tumorrande ist das Plattenepithel vollkommen normal. Die Papillen ragen an einzelnen Stellen etwa bis in die Mitte der Dicke des Plattenepithels herein. An der Übergangsstelle fällt sofort auf, daß die dünnen, lang ausgezogenen Papillen in großer Masse bis zur Oberfläche des Plattenepithels vorgeschoben sind und eine starke Blutüberfüllung aufweisen, andererseits drängen sich die interpapillären Einsenkungen tief in das subepitheliale Bindegewebe vor. Die weiter vorgeschobenen Plattenepithelmassen erschei-

nen durch Bindegewebszüge auf der Schnittfläche alveolär abgegrenzt. Konzentrisch geschichtete Hornperlen treten vielfach auf. Regressive Metamorphosen und Erweichungen der Epithelmassen sind mehrfach erkennbar. Das in der Nähe befindliche Bindegewebe zeigt starke, kleinzellige Infiltration. An einzelnen Stellen erkennt man auch Anschnitte von weit, isoliert, in die Tiefe gedrungenen Epithelsträngen. Die Art der Propagation ist teils grob alveolär, teils plexiform. Neben Partien niederster formaler Zellreife finden sich Stellen mit ziemlich guter histologischer Differenzierung der einzelnen Krebszellen. An der Basis des Tumors finden sich Anschnitte von kavernösen, für den histologischen Aufbau der Klitoris spezifischen, Hohlräumen; ebenso teils quer, teils längs getroffene Bündel von Nervenfasern. Einzelne mit Hämatoxylin tief blau gefärbte Stellen innerhalb des Krebsgewebes dürften wohl auf beginnende Verkalkungsvorgänge zu beziehen sein.

Auf dem mikroskopischen Schnitt durch eine der mitentfernten Inguinaldrüsen erkennt man Quer- und Anschnitte ziemlich zahlreicher, über den ganzen Schnitt verteilter Gefäße, welche in durch Rundzelleninfiltration vollkommen zersetztes Gewebe eingelagert sind. An manchen Stellen sind die Lymphfollikel durch zarte Bindegewebszüge umschlossen und abgegrenzt. Stellenweise erscheinen Convolute von Blutgefäßen angiomartig angeordnet. Nur an einer Stelle in der Nähe der eben erwähnten Gefäßveränderungen finden sich dünne, nebeneinanderliegende, aus epithelialen Zellen ohne Interzellularsubstanz bestehende, scharf durch Bindegewebe abgegrenzte Stränge, die als karzinomatöse Metastasen in der im übrigen stark entzündlich veränderten Drüse aufzufassen sind.

Als wesentliche Gesichtspunkte unseres Falles hätten wir zu betrachten: Das Auftreten der Affektion in den 60er Jahren bei einer Nulliparen, die Tatsache der Entstehung des Karzinoms aus einem 15 Jahre lang gutartigen papillomatösen Tumor bei lange Zeit geringen Beschwerden, die Struktur des Tumors, das Befallensein der Inguinaldrüsen und die glatte Heilung nach Operation mit dem Thermokauter. Auf alle diese Punkte wird im einzelnen bei der nachfolgenden zusammenfassenden Darstellung der Tatsachen über den Klitoriskrebs eingegangen werden.

Der Klitoriskrebs fällt unter den weiteren Begriff des Vulvakrebses. Da die Klitoris ein Organ von spezifischem anatomischen und histologischen Bau darstellt, da sie ferner ihren eigenen Lymphgefäßapparat besitzt, so ist zu erwarten, daß das Klitoriskarzinom, abgesehen von seiner besonderen regionären Lokalisation, im allgemeinen Rahmen des Bildes des Vulvakrebses bestimmte, ihm eigentümliche Momente darbieten wird. Betrachten wir unter diesem Gesichtspunkte zunächst die Frequenz beider: Schon bezüglich der Frequenz des Vulvakrebses divergieren die Angaben der verschiedenen Autoren außerordentlich untereinander: Das Verhältnis von Vulvakarzinom zu Uteruskarzinom (Cervix- + Corpuskarzinom) stellt sich nach Virchow wie 1:35—40, Gurlt 1:48, Schwarz 1:38, Burghele 1:35—40, Schottländer 1:20, Dittrick 1:13 (zu kleine Beobachtungsreihe), O. Frankl 1:29, Flater 1:27. Der Prozentsatz von Vulvakar-

zinomen bezogen auf Genitalkarzinome überhaupt ist nach: Winckel 0,6% (seine Angabe beruht auf einer Beobachtungsreihe von 1068 poliklinischen Kranken), Gurlt 1,08%, Graham 1,0%, Pissemsky 1,7% (geringe Zahl von beobachteten Fällen), Schottländer 2,12—4%, Savaré 4% (300 Fälle von Genitalkarzinom), Dittrick 5,6% (geringe Zahl von Fällen) und nach Gönner 5,0% (nur 99 Fälle von Genitalkarzinom). Nachfolgende Tabelle möge eine genauere Orientierung bezüglich der Lokalisation des Krebses überhaupt beim Weibe nach L. Mayer, Hecht und Gurlt bieten. Es sei dazu bemerkt, daß die Angaben L. Mayers auf einer Beobachtung von 8500 weiblichen Patienten basieren, unter denen er 332 Fälle von maligner Geschwulstentwicklung fand, Gurlt studierte 16 637 Geschwulstfälle aus den drei großen Krankenhäusern Wiens, die während der Jahre 1855—78 abfielen, Hecht setzte seine Statistik für die Jahre 1879—88 fort, es standen ihm 13 156 Geschwulstfälle zur Verfügung.

	L. Mayer	Hecht	Gurlt
Uterus, vorwiegend im Cervixteil	35,8 %	45,37 %	46,10 %
Uterus, mit Beteiligung der Vagina	43,9 %		
Vagina ohne Uterus	2,4 %	1,10 %	1,50 %
Vulva	3,0 %	1,34 %	0,94 %
Ovarien	0,6 %	0,73 %	0,94 %
Mammae	2,4 %	20,75 %	34,80 %
Nichtsexuelle Organe	12,0 %		

Die große Differenz in den Angaben über den Prozentsatz des Mammakarzinoms erklärt sich aus der Tatsache, daß L. Mayer auf gynäkologischen Beobachtungen fußt, während Hecht und Gurlt das gesamte pathologisch-anatomische, mithin das gesamte chirurgische Material zur Verfügung stand. Von neueren Autoren seien angeführt:

Jacoby: 355 Fälle von Genitalkarzinom.

Uterus allein:	213 = 59,7 Proz.	89,3 Proz.
Uterus + Vagina:	105 = 29,9 Proz.	
Ovarium:	23 = 6,5 Proz.	
Vagina:	10 = 2,8 Proz.	
Vulva:	5 = 1,4 Proz.	

Die höhere Ziffer für das Ovarialkarzinom dürfte mit dem Fortschritt der Diagnostik gegenüber früher und dem entsprechenden therapeutischen Vorgehen in Zusammenhang zu bringen sein.

Flater studierte 6407 gynäkologische Patientinnen, die während der Jahre 1902—09 die Heidelberger Universitätsfrauenklinik frequentierten. Er fand.

Uterus:	174 = 2,7 Proz.	karzinomatöse Genitalerkrankungen
Vagina:	7 = 0,1 „	
u Vlva:	8 = 0,1 „	

Rothschild beobachtete 9643 gynäkologische Fälle der Freiburger Universitätsfrauenklinik in den Jahren 1904—11. Er fand: Karzinom der Vulva: 6 = 0,06%. Sarkom der Vulva: 1 = 0,01%.

Aus den Angaben von L. Mayer, Gurlt, Winckel, Gönner, Schwarz, Eisenhart, Blümcke, Tipjakoff, Lipinski u. Mendes de Leon berechnet Björkqvist als Mittelwert 1 Vulva-Karzinom auf 821 Patientinnen = 0,12%.

Nun zur Frequenz des Klitoriskarzinoms: Lipinski fand unter 2253 Fällen von Genitalkarzinom, die sich auf eine Zeit von 14 Jahren erstreckten, nur 1 Fall von Klitoriskarzinom, sonst überhaupt kein Karzinom der äußeren Genitalien. Schmidlechner fand unter den Fällen von 20 Jahren der II. Universitätsfrauenklinik Budapest 2 Klitoriskarzinome. Gurlt fand unter 68 Fällen von Vulvakarzinom 10 Klitoriskrebse, Schultze unter den 1869—98 an der Jenaer Klinik beobachteten 33 Vulvakrebsen 5 Klitoriskarzinome, Engström unter 17 000 von 1882—1902 in Helsingfors beobachteten Patientinnen 4 Vulvakrebse, darunter 2 Klitoriskrebse. Teller fand unter 39 Vulvakrebsen 5 reine Klitoriskrebse und 5 Klitoriskrebse kombiniert mit Karzinom der labia maiora. Unter Schottländers Fällen befanden sich 30% Klitoriskrebse. O. Frankl berichtet über 17 Fälle von Vulvakrebs, worunter sich ein reines Klitoriskarzinom, und eines mit Ausbreitung des Krebses in die Vagina befand. Genaue Angaben über die Lokalisation ihrer Fälle finden wir bei folgenden Autoren:

Lutzenberger:	105	Vulvakarzinome
Clitoris:	20	Fälle
Lab. maius:	59	„
„ minus:	16	„
Commissur:	8	„
Periurethral:	2	„

Rothschild:	395	Vulvakarzinome
Clitoris:	62	Fälle
Clit + Lab einerseits:	41	„
„ + beide Labien:	21	„
Labia maiora:	105	„
„ minora:	35	„
Labia maiora + min.:	29	„
Periurethral:	6	„
Commissur:	11	„
Barthol. Drüse:	17	„

Ossing fand unter 16 Fällen von Vulvakarzinom dasselbe auf die Labien lokalisiert 12×, auf Clitoris + Lab. min. 2×, auf die Clitoris allein 2×.

Berechnen wir den Mittelwert aus den Angaben von Gurlt, Schultze, Engström, Teller, O. Frankl, Lutzenberger, Ossing und Rothschild, so finden wir unter 677 Vulvakrebsen 109 Klitoriskrebse. Es entspricht dies einem Prozentsatz von rund 16%. Es soll nicht geleugnet werden, daß das Karzinom der großen Schamlippen die häufigste Varietät des Vulvakrebses darstellt, aber, berücksichtigen wir die relativ kleine Oberfläche der Klitoris im Vergleich zu der der ganzen Vulva, und behalten wir die Fälle von Klitoriskarzinom mit bereits fortgeschrittener Propagation der Erkrankung auf die übrigen Teile der Vulva im Auge, so muß doch eine entschiedene regionäre Bevorzugung der Klitoris für den Vulvakrebs zugegeben werden. Wir können heute nicht mehr, wie Björkqvist und Bordères das Klitoriskarzinom als eine Seltenheit unter dem Vulvakrebse bezeichnen.

Björkqvist fand 1903 in der Literatur 69 Fälle, Jacoby fügte 1904 seiner Aufzählung 13 hinzu. Basset gelangte 1912 bereits zu der stattlichen Anzahl von 147, ich selbst fand außer dem mir zur Bearbeitung überlassenen Fall in der Literatur 182 Klitoriskrebse. Unter diesen waren ausschließlich auf die Klitoris lokalisiert geblieben 64 Fälle, es sind dies diejenigen von Abadie, Basset, Bertino, Bochenski, Bogoras, Boni, Bordères, Brindel, Boyer, Bunge, Corydon, Cumston, Dartigues, Dauriac Obs 15, Day, Duvergey, Edis, Falk, Flockemann, Flatau, Flater (2 Fälle), O. Frankl, Hutchinson (2 Fälle), Goldschmidt, Kuliga, Jacoby, Küstner (2 Fälle), v. Langsdorff, Leech, Léger, Lewers, Merkle, Münchmeyer, Neuhaus, Ossing, Perruchet, Riedinger, Rothschild Fall V, Roberts, Roche, Róna, v. Rokitansky, Runge, Schleiff, Schmidlechner, Schramm, Schwarz, Simmon, Sorbets, Soubeyron, Soutougyn, Spaeth, Townsend (4 Fälle), Trélat, Valerani, Unterberger, Weidlich-Hartig, Zacharias.

Wenn auch bei den meisten übrigen Fällen der ganze Befund keinen Zweifel darüber existieren läßt, daß es sich um Klitoriskarzinome handelt, so sind uns erstere doch insofern wichtiger, als sie eben als absolut reine Klitoriskrebse die für letzteren typischen Momente zeigen.

Betrachten wir zunächst die Altersverhältnisse des Vulva- und speziell des Klitoriskrebses! Wenngleich das Auftreten des Vulvakarzinoms vor dem 30. Lebensjahre eine Seltenheit darstellt, so treffen wir dasselbe doch verhältnismäßig häufiger im jugendlichen Alter an als andere Krebse, und vor dem 40. Lebensjahre kommt es relativ häufig vor. Jugendliche Fälle von Vulvakrebs finden sich in der Literatur folgende: Krysiewicz 4 j, St. Germain 5 j, Launois 5 j, le Fileux 5 j (in diesen 4 Fällen dürfte es sich jedoch, nach den allgemeinen Erfahrungen der Pathologen zu vermuten, eher um sarkomatöse Tumoren handeln); Kinoshita 14 j, Mertz 16 j, Lampert 18 j, Fritsch 18 j, Albert 20 j, Arnott 20 j, Berecz 23 j, Townsend 24 j, Perruchet 25 j, Engström 21 j, Lutzenberger 25 j, Leech 29 j, J. L. Faure 27 j, Schwarz 30 j, Teller 30 j, Noble 30 j, E. Fränkel 31 j, Roberts 31 j, Teller 31 j, Simpson 32 j, Bertino 34 j, Boivin et Dugès 34 j. Untersuchen wir diese 22 Jugendfälle von Vulvakrebs auf ihre Lokalisation, so ergibt sich die überraschende Tatsache, daß nicht weniger als 12 Fälle Klitoriskrebse sind: Es sind dies die Fälle von: Berecz, Townsend, Perruchet, Engström, Lutzenberger, Leech, E. Fränkel, Lloyd Roberts, Teller, Simpson, Bertino und Boivin et Dugès. Unter den jugendlichen Fällen von Vulvakrebs überwiegen also weitaus Klitoriskrebse.

Das Altersoptimum für den Vulvakrebs geben die einzelnen Autoren sehr verschieden an: Mayer 40—50, Boyer 45—55, Fieux 40—60, Polaillon 49, Winckel, Rupprecht, Karaki, Ricci, Mauxion und Eden 50—60, Lebert 50—55, Kehrer, Teller, Eberhart, West, Dittrick, Winckelmann und O. Frankl 60—70 Jahre. Genauere Angaben über die Häufigkeit des Vulvakrebses in den verschiedenen Dezennien finden sich bei Winckel. Er fand unter 54 Fällen:

unter 40 Jahren	. . . .	6 =	9,7 Proz.
zwischen 40—50	„	16 =	25,8 „
„ 50—60	„	20 =	25,8 „
über 60	„	20 =	32,2 „

Tabellarisch geordnet gestaltet sich die Frequenz nach einigen neueren Autoren folgendermaßen:

	Schwarz	Goldschmidt	Teller	Ossing	Rothschild	Mittelwert in Prozent
Unter 20 Jahren	—	—	—	—	2	0,3 Proz.
Im Alter von 20—30 Jahren	1	7	0	1	9	2,9 „
„ „ „ 30—40 „	1	19	2	2	28	8,4 „
„ „ „ 40—50 „	3	33	6	9	60	17,9 „
„ „ „ 50—60 „	7	55	10	4	88	26,5 „
„ „ „ 60—70 „	7	63	18	8	104	32,3 „
„ „ „ 70—80 „	4	22	3	2	38	11,1 „
„ „ „ 80—90 „	0	0	0	1	2	0,5 „

Wir beobachten also unter den neueren Autoren eine ziemlich gute Übereinstimmung, dahingehend, daß die Frequenz des Vulvakrebses von den 40er Jahren an steil ansteigt, um im 7. Dezennium ihre Höhe zu erreichen.

Vergleichen wir damit die entsprechenden Werte für den Klitoriskrebs! Ich fand unter 183 Fällen eine Angabe über das Alter der betreffenden Patientinnen in 159 Fällen:

Im Alter von 20—30 Jahren:	7 =	4,4 Prozent	
„ „ „ 30—40 „	11 =	6,9 „	
„ „ „ 40—50 „	23 =	14,5 „	
„ „ „ 50—60 „	40 =	25,1 „	
„ „ „ 60—70 „	61 =	38,4 „	
„ „ „ 70—80 „	15 =	9,4 „	
„ „ „ 80—90 „	2 =	1,3 „	

Trägt man die entsprechenden Werte für den Vulva- und Klitoriskrebs zusammen graphisch zu Kurven auf, so findet man beide, abgesehen von der bereits früher erwähnten höheren Frequenz des Klitoriskrebses im jugendlichen Alter und der noch markanteren Ausprägung des Anstiegs zum Gipfelpunkt in den 60er Jahren, ziemlich coinzidierend verlaufen.

Ganz anders verhält sich in dieser Beziehung das Collumkarzinom: Schottländer und Kermauner legen das Optimum für dieses zwischen 41 und 50 Jahre, doch finden sie eine recht hohe Prozentzahl auch zwischen 31 und 40 einerseits und 50—60 Jahre andererseits.

Einzelne ältere Autoren haben geglaubt, den Klitoriskrebs ätiologisch in direkte Beziehung zur Menopause setzen zu dürfen. Wenngleich sich dies nach dem Gesagten eigentlich erübrigt, so sei doch zum Überfluß das

Resultat von 32 Fällen, in denen sich Angaben über den Eintritt der Menopause fanden, hier wiedergegeben. Die Menopause war eingetreten:

bis 5	Jahre	vorher	7 ×
6—10	„	„	5 ×
11—15	„	„	8 ×
15—20	„	„	7 ×
20—35	„	„	5 ×

Wir kommen zu einem andern Punkt von viel, aber meist nur auf Grund eines zu kleinen Beobachtungsmaterials diskutierter Bedeutung, es ist dies die Beziehung von Geburtenzahl und Krebs der äußeren Geschlechtsteile. Ich habe zum Zweck, ein Urteil darüber zu bekommen, außer meinen Fällen von Klitoriskrebs das reichliche Material Rothschilds, bestehend aus 228 Fällen von Vulvakarzinom, unter diesem Gesichtspunkte durchgesehen. Das Ergebnis sei tabellarisch mitgeteilt; zum Vergleich sind einige Fälle von O. Frankl und Ossing beigefügt:

	Klitoris-Karzinom	Vulva-Karzinom		
		Rothschild	Ossing	O. Frankl
0—1 Partus:	19	33	8	6
2 - 4 „	16	29	5	3
5—7 „	12	20	4	5
8—10 „	14	18	} 1	} 3
11—13 „	5	5		

Die absolute Zahl der Multiparen ist zwar nicht gering; berücksichtigen wir aber die gefundene Tatsache, daß der Vulva- und Klitoriskrebs am häufigsten im hohen Alter auftritt, ferner den Umstand, daß nach Cumston besonders die ärmsten Klassen der Bevölkerung, die ja an der Produktion der Nachkommenschaft am intensivsten beteiligt sind, dem Vulva- bzw. Klitoriskrebs am meisten ausgesetzt sind, so wird uns dies verständlich. Umsomehr muß uns dann aber die außerordentlich hohe Frequenz der Nulli- und Uniparen imponieren, und wir geben Goldschmidt recht, der konstatiert, daß 14,8% der an Vulvakrebs erkrankten Frauen Nullipare, davon $^1/_3$ sogar Virgines sind. Speziell das Klitoriskarzinom hält sich, wie aus obiger Tabelle hervorgeht, in diesem Punkte durchaus im Rahmen des Bildes des Vulvakrebses. Es ist interessant, in dieser Hinsicht das Collumkarzinom zu vergleichen: Nach Theilhaber findet sich dasselbe am häufigsten bei Frauen mit 6 oder mehr als 6 Geburten. Die durchschnittliche Geburtenzahl bei demselben ist nach Hofmeier 4,8; Gusserow 4,5, Krukenberg 5,8 und Glöckner 5,9.

Ebenso dunkel wie die Ätiologie des Krebses im allgemeinen ist die des Vulvakrebses im besonderen. Alle Momente, die in ätiologischer Beziehung überhaupt schon für den Krebs angeführt wurden, sind auch für ihn in Betracht gezogen worden; dazu kommen noch die für die Vulva als solche spezifischen Erkrankungen, die angeschuldigt wurden. Wenn wir

im Folgenden von Ätiologie des Vulva- bzw. Klitoriskrebses sprechen, so wollen wir uns stets bewußt bleiben, daß darunter niemals eine Ätiologie im strengen Sinne des Wortes verstanden werden darf, denn die letzte causa movens für den karzinomatösen Wucherungs- und Zerstörungsprozeß ist uns bis jetzt noch völlig unbekannt.

Zunächst seien einige Gesichtspunkte erörtert, die von einigen wenigen Autoren angeschuldigt werden, jedoch bezüglich ihrer pathogenetischen Bedeutung kaum in Betracht kommen dürften. Dahin gehört z. B. die Unreinlichkeit und Verschmutzung der äußeren Genitalien, auf die Dartigues großes Gewicht legt. Sand sah in der Onanie die Hauptursache des Vulvakrebses; für die Klitoris im besonderen wurde erstere beschuldigt von Boivin et Dugès, auf Grund eines Falles mit exzessiver Masturbation. Die Onanie dürfte jedoch in den betreffenden Fällen nicht als Ursache, sondern als Folgezustand zu betrachten sein. Insbesondere der, wie wir sehen werden, dem Karzinom oft jahrelang vorausgehende Pruritus bietet die Veranlassung, daß die Kranke der Masturbation verfällt. Das hohe Alter der Patientinnen, das Fehlen einer auffallenden Beteiligung der Prostitution an der Erkrankung sprechen direkt gegen eine etwaige ursächliche Bedeutung einer funktionellen übermäßigen Inanspruchnahme der äußeren Genitalien. Cumston und Hutchinson halten Lues für die Ursache des Vulvakrebses. Cumston meint: „eine syphilitische Ulzeration mit Entzündung und Hypertrophie kann so allmählich und unmerklich in Krebsdegeneration übergehen, daß es ganz unmöglich ist, zu sagen, wann die eine Läsion beginnt und die andere aufhört". Eine ähnliche Auffassung vertritt Ozenne. Schon die große Zahl derartiger syphilitischer Affektionen im Verhältnis zur geringen Frequenz des Krebses der äußeren Genitalien spricht gegen diese Auffassung. Unter den Fällen von Klitoriskrebs ist das Vorhandensein von Lues ausdrücklich negiert in den Fällen von Perruchet und Simmons, bejaht im Falle von Godart. Von Traumen, die die Ursache der karzinomatösen Erkrankung der äußeren weiblichen Geschlechtsteile bilden sollen, ist des öftern die Rede: so in den Fällen von L. Mayer, Koppert, Ingermann-Amitin, Sand, Freund, Aschenborn, West, Behrend und Nimsch. Unter den Klitoriskrebsen soll die Affektion bei Merkles Fall im Anschluß an eine Kratzwunde entstanden sein; Björkqvist berichtet über ein Klitoriskarzinom bei einem 21jährigen Mädchen, das sich auf der Basis einer ein Jahr zuvor aquirierten nicht heilenden Wunde entwickelt haben soll. Interessant ist auch einer der beiden von Koppert berichteten, angeblich traumatisch entstandenen Fälle, bei dem sich die Neubildung aus einer durch Sturz auf die betreffende Stelle entstandenen, lange Zeit persistierenden Blutblase gebildet hatte. Die äußeren weiblichen Geschlechtsteile, speziell die Klitoris, sind jedoch so vielfach Insulten ausgesetzt, daß die Häufigkeit der Neubildungen derselben in gar keinem Verhältnis dazu steht. Wie überall, so muß man auch hier mit dem „post hoc, ergo propter hoc" vorsichtig sein. Von einem direkten ätiologischen Zusammenhang zwischen Trauma schlechtweg und Karzinom dürfte wohl kaum die Rede sein, man könnte höchstens an eine indirekte Einwirkung

denken, bestehend in einem fördernden Moment auf das bis dahin latent gebliebene Karzinom. Speziell das Geburtstrauma wurde im Hinblick auf bestimmte Analogien des Cervixkrebses beschuldigt. Dagegen spricht einmal die Tatsache des meist erst mehrere Jahrzehnte nach der letzten Geburt erfolgenden Auftretens der Affektion, zweitens unsere frühere Konstatierung der Bevorzugung von Nulli- und Uniparen für den Vulva- bzw. Klitoriskrebs. Im übrigen stellen die sogen. Klitorisrupturen bei Geburten keine eigentlichen Klitorisläsionen dar, sondern sind meist Einrisse der Schenkel oder vorderen Abschnitte der kleinen Labien. Goldschmidt untersuchte 124 Vulvakrebse auf ihren Zusammenhang mit Zangengeburten: bei 2 Fällen war je 1×, bei einer X gebärenden 6× und bei einer XI gebärenden 11× die Zange angelegt worden. In keinem Falle aber ließ sich ein anatomischer Zusammenhang zwischen Narbe und Karzinom feststellen.

Das Alter ist nach unseren früheren Darlegungen von wesentlicher Bedeutung, insoferne die verringerte Widerstandsfähigkeit der Organe und die herabgesetzte Lebensfähigkeit der Gewebe im hohen Alter ein prädisponierendes Moment für die Möglichkeit der Entwicklung bösartiger Neubildungen schaffen. Aber auch hier wieder denke man an die jugendlichen Fälle von Krebs, speziell der Klitoris!

Eine ätiologische Möglichkeit fand ich merkwürdigerweise nirgends diskutiert: ich meine den Einfluß gutartiger lokaler Affektionen der Klitoris. Akute vulvitische Erkrankungen, bei denen die Klitoris geschwollen und gerötet ist und aus dem Präputialsack, in dem sich reichlich weißliches Sekret befindet, heraushängt, kommen wohl kaum in Betracht, wohl aber kann man an chronische Entzündungsprozesse der Vulva denken, bei denen die Klitoris verkleinert und der Präputialsack vertrocknet ist. Auch phimotische Zustände der Klitoris kommen vor: G. C. Nyhoff, Bacon, Hart und Dawson beschreiben solche Fälle mit Schilderung pathologischer Folgezustände der Klitorisphimose, die in Reizung der Sexualorgane, Masturbation, konsekutiven Neurosen, ja sogar Hemmung der ganzen späteren Entwicklung bestehen sollen. Wenn Veit im Gegensatz zu diesen Autoren diese Veränderungen an der Klitoris für sekundäre Folgezustände von Masturbation erklärt und ihre primäre Existenz leugnet, so ist wirklich nicht einzusehen, warum ein Zustand, der an dem ganz analogen Organ des Mannes zu den alltäglichsten Vorkommnissen zählt, nicht auch beim Weibe vorkommen sollte. Ebenso wie viele Autoren der Phimose eine Bedeutung für die Möglichkeit der Entwicklung eines Peniskarzinoms zuschreiben, bedingt durch eine Verringerung der Widerstandsfähigkeit und Vitalität des Epithels der Glans im Gefolge der durch die ständige Sekretretention verursachten chronischen Entzündungsprozesse im Präputialsack, könnte man auch für die Klitoris solchen Zuständen eine für Karzinom disponierende Bedeutung zumessen. Eine bei den meisten Autoren immer wiederkehrende Angabe ist die eines dem Vulva- bzw. Klitoriskrebse vorangehenden bzw. ihn begleitenden Pruritus, häufig kombiniert mit Leukoplakie oder Kraurosis der Vulva. Der Pruritus allerdings ist, wie insbesondere Veit betont, nur in den seltensten Fällen als eine Krankheit sui generis in Form einer

Neurose oder als bestimmter Ausdruck einer allgemeinen Blutkrankheit aufzufassen. Man kann also folgerichtig nicht den Pruritus als solchen, sondern vielmehr den ihm zu Grunde liegenden, ihn selbst erst bedingenden pathologischen Prozessen eine ätiologische Bedeutung zuschreiben. Als solche kommen nach Veit meist lokale Affektionen der Vulva in Betracht: z. B. Soor, Vaginitis, Cervix- und Corpuskatarrh, ferner Reizung durch den zur Zersetzung neigenden Harn, insbesondere bei Diabetikern, bei welch letzteren noch die allgemeine Schwächung der Vitalität der Gewebe hinzukommt. Alle diese Affektionen führen zu einer Reizung der sensibeln Nervenendigungen mit oder ohne lokale Hauterkrankung. Auch ohne eine solche kann es durch das fortwährende Kratzen zu chronischen Entzündungszuständen der Haut kommen, die ihrerseits wieder ein Fortbestehen des Juckens verursachen. Berücksichtigen wir die reichliche Versorgung der Klitoris mit sensibeln Nerven, so darf es uns nicht wundern, wenn das Jucken im Symptomenbilde des Klitoriskrebses, sei es des bereits ausgesprochenen Krebses, sei es der der Krebsbildung vorangehenden chronisch-entzündlichen Zustände, besonders imponiert, vielleicht als einziges vom Patienten beachtet wird. Es hat sich nun bei den einzelnen Autoren eine heftige Kontroverse entsponnen bezüglich der Frage, ob der Pruritus dem Bestehen des Krebses wirklich vorangeht, oder ob er in allen diesbezüglichen Fällen eben das Initialsymptom des bereits bestehenden Krebses darstelle. Fromme weist bei einem Fall von Vulvakrebs auf das gleichzeitige primäre Auftreten des Krebses an mehreren isolierten Stellen hin und meint, dies stehe in Beziehung dazu, daß auch der Pruritus, den er als ätiologisches Moment bezeichnet, nicht anatomisch an einer Stelle lokalisiert sei. Die meisten Autoren weisen auf die lange Dauer des Pruritus bis zur Entwicklung des Krebses hin und bezweifeln die Möglichkeit eines so langen Latenzstadiums des Krebses. Sehen wir uns den Klitoriskrebs auf diesen Punkt hin an! Der Pruritus bestand im Falle von Noble mehr als 20 Jahre, Roche 15 J., Lockwood 6 J., Schmidlechner 4 J., Huber 3 J., Jacoby $2^1/_2$ J., Duvergey und Basset mehrere Jahre, Mendes de Leon seit 10 Jahren, Faguet 7—8 Jahre, Boivin et Dugès 6 Jahre, Leprevost 5 Jahre, Bunge $3^1/_2$ J., Jacobs mehrere Jahre (Tumor erst seit einigen Monaten bemerkt), Neuhaus seit 2 Jahren, Mayer seit 2 Jahren (Tumor vor 3 Monaten bemerkt), Mc. Clintock seit $1^1/_2$ Jahren (seit $^1/_2$ Jahr Vergrößerung, dann Ulzeration der Klitoris). Unter den Vulvakrebsen berichtet Teller von einem Falle, wo der Pruritus dem sichtbaren Auftreten des Karzinoms 18 Jahre vorangegangen war. Gerade die Klitoris ist vermöge ihres Reichtums an sensibeln Nervenfasern der beste Beweis dafür, daß es sich unmöglich in allen Fällen um eine zeitliche Koincidenz von Krebs und Pruritus handeln kann, und wir kommen zu dem Schlusse, daß chronische Entzündungszustände mit Pruritus eine Prädisposition für Krebsbildung, speziell auch an der Klitoris, zu schaffen vermögen, eine Anschauung, die übrigens auch von Borst anerkannt wird. Nahmmacher kommt bezüglich des Vulvakrebses zu demselben Urteil, er sagt: „Möglich ist an und für sich beides, und es muß auf die Klage über Pruritus ent-

schieden Gewicht gelegt werden. Wahrscheinlicher ist es jedoch, daß das Karzinom sich auf dem Boden des Pruritus entwickelt hat, denn dieser ist schon häufig vorhanden, wenn noch gar kein Anzeichen des Karzinoms zu sehen ist". Wenn aber Tasty und ebenso Sassy den Pruritus als einzige Ursache, oder auch nur, wie Basset, als konstantes Initialsymptom bezeichnen, so ist dem entschieden zu widersprechen. Es gibt Fälle genug, die vollständig ohne Pruritus verliefen, oder wo sich erst die Erscheinungen des Tumors und Geschwürs zeigten, und dann erst sich Beschwerden einstellten. Eine Literatur für sich rief die Beobachtung der Beziehungen von Leukoplakie und Kraurosis zum Vulvakrebs hervor. Die Leukoplakie befällt mit Vorliebe die kleinen Labien, Klitoris und Präputium clitoridis; sie ist charakterisiert durch das Auftreten weißlicher, bald ins gelbliche oder grauliche schimmernder, bald silberweißer, wie Perlmutter glänzender Plaques. Die frischen Plaques sehen opalartig transparent aus und sind nicht über das übrige Niveau erhaben, während die späteren Entwicklungsstadien ein opakes, weißes Aussehen zeigen und ziemlich markante, dem Auge und dem Gefühl als solche erkennbare Vorsprünge bilden. Die diese Stellen umgebende Schleimhaut bewahrt ihren gewöhnlichen Charakter und ihre normale Farbe. Die Kraurosis andererseits ist gekennzeichnet durch eine Atrophie der Vulva mit Verengerung des Vestibulum und des Analringes, bedingt durch eine chronische zu Sklerose führende Entzündung. Leukoplakie und Kraurosis sind also beide die Endprodukte chronischer Entzündungsprozesse, sie unterscheiden sich voneinander nur dadurch, daß die Reaktion auf den Entzündungsreiz im einen Fall mehr auf die Epidermis, im anderen mehr in die Cutis sich lokalisiert. Die Plaques der einen entstehen durch eine Verdickung der Epidermis und vermehrte Keratinisation nebst Ausbildung einer Lage von Eleidin in den oberflächlichsten Schichten. Jedoch scheint auch bei Abwesenheit von Eleidin das Zellprotoplasma einen besonderen molekularen Zustand anzunehmen, der das typisch leukoplakische Aussehen bedingt. Bei der andern bekommen wir das Endresultat der reaktiven Prozesse der Cutis vor Augen, welch letztere sich einerseits in einer Hypertrophie, besonders an der Klitoris, anderseits in Sklerose und Atrophie, eben den Charakteristicis der Kraurosis, äußern können. Im weiteren Verlaufe kommt es zu einer progressiven, präsenilen Atrophie und Pachydermie, Atrophie des Corium und Pigmentschwund. Das elastische Gewebe degeneriert, das Gewebe des Corium verliert seine wellige Anordnung, wird straff und sklerosiert, teilweise tritt kleinzellige Infiltration auf. Die Randzone gegenüber der gesunden Haut ist im Zustande der Hypertrophie, es findet sich eine scharfe Abgrenzung. Dies die gewöhnliche Auffassung vom Wesen von Leukoplakie und Kraurosis, die auch Veit vertritt. Demgegenüber glauben Yaile und Bender eine prinzipielle Trennung beider bezüglich Ätiologie und pathologisch-anatomischen Verlauf durchführen zu müssen: Die Kraurosis soll eine rein desmoide, gegenüber der Leukoplakie in den tiefen Epidermisschichten ihren Anfang nehmende Affektion sein. Szasz und ebenso Veit beschreiben jedoch Übergänge von Leukoplakie in Kraurosis. Es wurde nun schon sehr früh die

Coexistenz von Leukoplakie und Krebs beobachtet von Reclus und Besc 1887. Später folgten Beobachtungen von Bonney, Boyer, Brettauer, Bucura, Bunge, Butlin, Mc. Cann, Chassing de Borredon, Chiarrabba, Dauriac, v. Franqué, Hildebrandt, Jaile und Bender, Jung, Machenhauer, Martin, Maurel, Mayer, Monod, Nahmmacher, Perrin, Petit, Pichevin, Pistolese, Ricci, Rupprecht, Savaré, Schwarz, Szasz, Taussig, Teller, Veit und Zubrzycki. Histologische Untersuchungen über den Übergang von Leukoplakie und Karzinom verdanken wir besonders: Le Denton, Pichevin, Aug. Petit, Gaucher und Sergent. Jaile und Bender beschrieben 14 Fälle, Butlin 3 Fälle, bei denen sich das gleichzeitige Bestehen von Leukoplakie und Krebs der Vulva nachweisen ließ. Auch unter den Klitoriskrebsen fand ich eine recht beträchtliche Anzahl leukoplakisch, so die Fälle von Perruchet, Morestin, Jacoby, Abadie, Dartigues, Behrend und Jouin. Vulvakarzinom kombiniert mit Kraurosis fand sich in den Fällen von Becker, Bochensky, Boni, Brettauer, Chassing de Borredon, Jacobs, Yaile und Bender, Jung, Martin, Schwarz, Seligmann, Späth, Szasz, Teuffel und Zubrzycki. Klitoriskrebse mit Kraurosis sind die Fälle von: Grad, Goldschmidt, Bochensky, Schleiff (2 Fälle) und Ossing. Kraurosis und Leukoplakie gleichzeitig kombiniert mit Klitoriskrebs fand sich bei Boni, und offenbar handelt es sich bei Noble ebenfalls um diese Kombination. Es scheint also, daß zwei chronisch-entzündliche Prozesse spezieller Art, Leukoplakie und Kraurosis, eine entschiedene Tendenz zu karzinomatöser Degeneration haben, und der Vulvakrebs hat sicher in einem großen Teil der Fälle dieselbe Vorgeschichte wie der Zungenkrebs. Krebsentwicklung auf dem Grunde eines alten ulcus cruris und der Lippenkrebs der Pfeifenraucher sind ebenfalls Beispiele dafür, wie chronische Entzündungen den Boden für Krebsentwicklung bilden können. Bucura beschreibt einen Fall, wo sich neben dem Krebs typisch leukoplakische Herde befanden. Durch mikroskopische Untersuchung der Randpartien konnte er einen kontinuierlichen Übergang des karzinomatösen Gewebes in das leukoplakisch veränderte Epithel feststellen, während der Krebs gegen das normale Epithel scharf abgegrenzt war. Dadurch hält er den genetischen Zusammenhang zwischen Leukoplakie und Karzinom für erwiesen. Zubrzycki dokumentiert letzteren durch einen Fall, wo sich auf Grundlage von Leukoplakie und Kraurosis an zwei verschiedenen, angeblich in keinem Zusammenhang untereinander stehenden Stellen, die sich auch nicht gegenseitig berühren konnten, karzinomatöse Ulcera gebildet hatten. Winter kommt zu dem Urteil: „außerordentlich häufig entwickeln sich aus ihnen (Leukoplakie) Cancroide und nach Exstirpation solcher Krebse sieht man aus anderen Schwielen neue Krebse sich entwickeln". Eine ganz extreme Stellung nehmen einige französische Autoren ein. Perruchet z. B., der unter 18 Fällen von Leukoplakie nur 3 ohne gleichzeitige Cancroidbildung fand, sagt darüber: „Ils arrivent â cette conclusion que l'épithelioma n'est pas seulement un accident causé par des modifications pour ainsi dire mécanique de la plaque cornée, mais que celui-ci doit plutôt être considéré comme le stade évolutif ultime de la leukokératose". P. Petit, der leukoplakische Plaques mit Karzinomentwicklung ganz im Beginn beobachtete.

schreibt: „de la leukokératose au cancer il n'y a qu'un pas, si même la leukokératose n'est pas que le premier degré du cancer". Bordères: „du moins d'attribuer á la leucoplasie la place prédominante dans l'étiologie du cancer". Wenn auf Grund dessen einzelne Autoren die Leukoplakie als einzige Ursache des Vulvakrebses bezeichnen, so betont z. B. O. Frankl, daß er unter allen, während 6 Jahren in der Schauta'schen Klinik beobachteten Fällen von Vulvakrebs nur einen Fall mit gleichzeitiger Leukoplakie der Vulva fand. Er urteilt: „Mag sein, daß jene Faktoren, welche zur Bildung des Vulvakrebses führen, unter gewissen Umständen und an gewissen Stellen (höhere lokale Resistenz der Epidermis oder kräftigerer Widerstand des unterliegenden Stroma gegen das Eindringen des Epithels) bloß zu Leukoplakie führen. Jedenfalls aber steht fest, daß in einer sehr großen Zahl von Vulvakarzinom von Leukoplakie auch nicht die Spur zu finden ist". Veit sagt: „Man findet bei fast allen Karzinomen der Vulva in der Umgebung der Neubildung oder der eigentlichen Geschwüre Stellen, welche Veränderungen der Leukoplakie darbieten, und damit kommen wir dazu, daß wir als Ursache für das Karzinom hier den chronischen Reiz anschuldigen, welcher in verschiedenen Ursachen gesucht werden kann, welcher aber doch von typischer Bedeutung ist". Es ist vielleicht von Interesse zu wissen, daß auch bei Urethralkrebs Leukoplakie gefunden worden ist: Burkhardt, Stallé und Posner beschrieben derartige Fälle. Bei einer objektiven Betrachtung dürften wir der Anschauung O. Frankls am ehesten zustimmen, da sie uns den Tatsachen am meisten gerecht zu werden scheint. beschreiben doch auch Flater und Clermont Fälle von Klitoriskrebs, bei denen ausdrücklich erwähnt ist, daß sich keine Zeichen von Kraurosis und Leukoplakie finden ließen.

Eine öfters beschriebene Entstehungsgeschichte des Vulvakrebses ist die aus irgendwelchen unbekannten Ursachen einsetzende karzinomatöse Degeneration eines ursprünglich jahrelang gutartig gebliebenen Tumors. Nach Cohnheim sind es insbesondere kleine Papillome, die ja bekanntlich an den äußeren Genitalien ziemlich häufig vorkommen, die eine besondere Prädisposition für maligne Neubildungen bieten. Karzinomentwicklung aus gutartigen Tumoren der Vulva beschrieben: Ingermann-Amitin, Hellendall, Frankl, Küstner, Maaß, L. Meyer, Leitzenberger, Schwarz, Sommer, Schultze, Ricci, Ruge, Rothschild und Winckel. Gutartige Tumoren der Klitoris speziell sind durchaus nicht so selten, wie Jacoby behauptet: Papillome treten zwar meist multipel an der Vulva auf, können jedoch auch solitär an der Klitoris vorkommen. Zysten der Klitoris sind vielfach beschrieben worden: Lefèvre-Loubat zählt 21 derartige Fälle auf; er teilt dieselben histologisch ein in: epidermische, mucoide, gemischte und Zysten ohne epithelialen Überzug. Außer ihm teilen Cazin, E. Melchior, Peckham, Resinelli, Roche und Swanton Fälle von Klitoriszysten mit. E. J. Ill berichtet über ein Fibrom der Klitoris, Glautenay und Lardenois beobachteten ein Angiom derselben mit sarkomatöser Entartung. Bartholinus, Bellamy und Schneevogt sahen Mischgeschwülste an der Klitoris auftreten. Karzinomentwicklung aus gutartigen Tumoren der Klitoris liegt in folgenden Fäl-

len vor: Flatau („jahrelang bestandenes Papillom"), Winckel („angeborenes Gewächs"), Czerwinsky („multiple Papillome der Vulva, eines derselben an der Klitoris karzinomatös entartet"); in einem weiteren Fall von Czerwinsky bestand seit 5 Jahren ein Tumor der Klitoris; Roberts: „seit 7 Jahren bemerkte Patientin einen Tumor der Klitoris"; in unserem eigenen Falle bestand seit 15 Jahren ein Klitorispapillom. In den Fällen von Bertino und Koppert entwickelte sich das Karzinom aus einem cystischen Tumor der Klitoris. Sehr interessante Ideen über den Begriff der Malignität überhaupt und den der biologischen Malignität im speziellen, die hieher Bezug nehmen, erörtert H. Albrecht am Bilde der Geschwülste des weiblichen Genitaltraktus. Ein Fall von Rothschild, bei dem sich, nachdem vor 2 Jahren ein Hautkrebs der linken Schläfe operiert worden war, ein Vulvakarzinom entwickelte, lassen uns an Begriffe wie „allgemeine Tumorbereitschaft" usw., die sich aus der neueren Krebsserologie herausgebildet haben, denken. Zum Schluß sei noch eine allerdings sehr hypothetische Betrachtung darüber, wie sich die Cohnheim'sche Theorie der Entstehung des Krebses am Klitoriskarzinom verifizieren ließe, gestattet! Insbesondere die relative Häufigkeit des Klitoriskrebses im jugendlichen Alter veranlaßten mich, darüber nachzudenken: A. Trautmann und F. Koch fanden gelegentlich vergleichend anatomischer und histologischer Untersuchungen über den Bau der Klitoris einiger Säuger eine merkwürdige Erscheinung im histologischen Bau der Klitoris, die sich vielleicht bei genaueren histologischen Studien, wenn nicht konstant, so doch vielleicht inkonstant, auch beim Menschen nachweisen lassen dürfte. Ihre Ergebnisse seien wörtlich mitgeteilt: „Außerdem muß noch auf einen ganz besonders interessanten Befund der Klitoris hingewiesen werden. Es konnten, außer bei Pferd und Esel, bei allen untersuchten Tieren an der ventralen Fläche der Glans wie in der Fossa praeputialis eigenartige, zapfenähnliche Epitheleinsenkungen beobachtet werden, die beim Hund nur angedeutet sind, bei den andern Tieren aber in schmale, in die Propria des Glansüberzuges eindringende Epithelstreifen übergehen. Diese Epithelstreifen verbinden sich nun teils untereinander und teils mit einem weiteren Epithelstreifen, der aus dem Grunde der Praeputialgrube, also von der Stelle, wo letztere und die ventrale Fläche der Glans miteinander in Berührung treten, seinen Ursprung nimmt. Der aus den Verbindungen obengenannter Streifen hervorgegangene einheitliche Streifen senkt sich dann in die tiefer gelegenen Schichten des Glansstroma und tritt an die ventrale Fläche des hier endenden Corpus cavernosum, um mit diesem bis fast an dessen Ursprung teils gerade (Katze, Kalb), teils wellig oder im Zickzack (Schaf) zu verlaufen. Auf dem Verlauf bleibt der Streifen entweder einfach (Katze, Kalb), oder sendet Fortsätze aus (Schaf), die sich noch untereinander zu einem Maschenwerk verbinden (Schwein).... Genannter Epithelstreifen besteht bei genauerer Untersuchung aus einem Stratum cylindricum, welche beide die übrigen, also axial im Streifen liegenden, bei den einzelnen Tieren hier vorkommenden Zellschichten (meist Stratum spinosum) einschließen, wodurch der Eindruck erweckt wird, als wären Glansüberzug und Epithel der Präputialgrube mit-

einander verwachsen, was auch die mikroskopischen Bilder von Katze und Kalb bestätigen. Demnach könnte man vermuten, daß sich der Kitzler während der Entwicklung hervorgestülpt habe und daß dann eine Verwachsung eingetreten sei, worüber nur eine embryologische Bearbeitung dieses merkwürdigen Streifens Aufschluß geben kann. Schon Eichbaum deutet beim Schwein und Schaf das Vorkommen von Epithelzapfen an, ohne näher darauf einzugehen und ihnen Bedeutung beizulegen. Sodann hat Schmaltz ebenfalls bei Schwein und Schaf gleichzeitig mit uns die Beobachtung über die merkwürdigen Epithelzapfen und Epithelstreifen gemacht". Untersuchungen über die Entwicklung der Klitoris beim Menschen durch Hart ergaben folgendes: „bei der Entwicklung der Klitoris wachsen solide Epithelzapfen in das Gewebe und erst später löst sich die Adhärenz zwischen Glans und Praeputium". Nach Cohnheim und Ribbert ist es nun gerade die Versprengung von Epithelzapfen in ein heterologes Gewebe, die dieses epitheliale Gewebe unter dem Einflusse irgendwelcher anderer Noxen zu karzinomatöser Wucherung befähigt, und sollte sich das Vorkommen solcher Epithelzapfen und -streifen auch beim Menschen bewahrheiten, so könnte man mit Fug und Recht die Cohnheim-Ribbert'sche Theorie, insbesondere auf die jugendlichen Fälle von Klitoriskrebs, wo sich sonst keine ätiologischen Anhaltspunkte finden, anwenden, und es wäre nicht ausgeschlossen, daß der unbedeutende Klitoriskrebs damit einige Bedeutung für die Fragen der allgemeinen Krebspathologie bekommen könnte.

Wir gehen über zur pathologischen Anatomie des Klitoriskrebses: Der Sitz ist in der Mehrzahl der Fälle clitori-nympheal im obersten Teil der Furche zwischen großen und kleinen Labien, seltener beginnt er an der Glans und am wenigsten häufig am Präputium clitoridis. Gebhardt unterscheidet 3 Typen des Vulvakarzinoms: a) ein prominenter Tumor, b) die diffuse Infiltration, c) das kraterförmige Geschwür. Da diese 3 Typen meist irgendwie miteinander kombiniert auftreten, finden wir in der Mehrzahl der Fälle zweierlei Formen: 1. Nur wenig über das Niveau der Haut hervorragende, sehr derbe, meist flache Tumoren, die frühzeitig an der Oberfläche Ulzeration zeigen, die allmählich zur Kraterbildung führen kann. Die Geschwüre zeigen unebenen, mißfarbenen Grund. Der Rand ist oft wallförmig aufgeworfen. Es lassen sich mitunter komedonenartige Pfröpfe auspressen. 2. Stark über das Niveau erhabene Tumoren, welche entweder knotig gestaltet und dann taubenei- bis faustgroß werden können, oder aber papillomatöse, blumenkohlartige Exkreszensen darstellen. Letztere Form ist meist aus gutartigen Tumoren hervorgegangen. Eine detailliertere, für die Verhältnisse der Klitoris brauchbare Einteilung wäre folgende:

a) Relativ circumscript entwickelte Tumoren: α) wenig erhaben, exulzeriert, scharf begrenzt, β) Auftreibung der Klitoris zu einem Gebilde, das ihre normale Gestalt in maßloser Vergrößerung nachahmt, γ) papillomatöse Tumoren, evtl. mit ausgesprochener Stielung. b) Diffuse Infiltration (Fixation im Bindegewebe, mit oder ohne Elevation der Hautdecke, evtl. nur dem Tastgefühl erkennbar), c) Eine der Paget disease analoge Form, wobei die vom Tumor ergriffene Hautpartie weich und faltbar bleibt,

stellenweise erbsen- bis linsengroße Knötchen entstehen und den Rand des Neoplasma ein feiner, weißlicher, wenig erhabener Epidermissaum bildet. Die Bösartigkeit ist in diesem Falle nur durch Probeexcision zu erkennen. Rupprecht und Frankl beschrieben derartige Fälle an der Vulva. — Das Anfangsstadium ist charakterisiert durch einen harten, fissurierten Herd oder durch ein vorspringendes Knötchen. Im Ulzerationsstadium ist das unregelmäßig geränderte Geschwür oft mit Schuppen oder Krusten bedeckt, die umgebende Haut ist hart und ödematös. Als begünstigende Einflüsse für baldige Ulzeration kommen in Betracht: chemische oder mechanische Reize, z. B. das Scheuern bei Bewegungen, Benässung durch Urin und Kratzen bei Pruritus.

Sekundäre Karzinome der Vulva bei Uteruskarzinom sind häufig beschrieben worden: es handelt sich meist um kontinuierliche oder auch stellenweise unterbrochene Propagation des Uterustumors entlang der Scheide bis in die Vulva. Auch echte metastatische Tumoren der Vulva nach Uteruskrebs sind beobachtet worden, so von: Amann, Gräfenberg, Kehrer und Jacobs, Rupprecht, Schlüter und Schottländer. Besonders bei schwer diagnostizierbarem Primärtumor, z. B. des Ovarium bietet die Feststellung der sekundären Natur des Tumors wohl Schwierigkeiten. An der Klitoris beschreibt Weibel einen Fall sekundären Karzinoms: es handelte sich um einen Klitoriskrebs nach operiertem Uteruskarzinom, der eine echte Metastase des letzteren darstellte.

Mikroskopisch ist der Klitoriskrebs in den allermeisten Fällen als Plattenepithelkarzinom charakterisiert, das sich entweder in Form des infiltrierenden und verhornenden Kankroids, oder in Gestalt des flach ulzerierenden Basalzellenkrebses zeigt. Ersteres, die häufigste Varietät, greift verhältnismäßig wenig in die Tiefe, bleibt relativ lange lokal und zeigt erst spät Ulzeration. Der Befund ist der gewöhnliche: Von der Epidermis ragen die Epithelien in Form von langgestreckten Zapfen in das Bindegewebe hinein, sie zeigen konzentrische Anordnung mit zentraler Verhornung. Die Kerne zeigen atypische Größenverhältnisse, sind oft groß und bläschenförmig. Häufig finden sich indirekte Kernteilungsfiguren. Das Protoplasma neigt zu Konfluenz, die Zellgrenzen sind unscharf. Die Alveolen zeigen starke Verzweigung; durch peripheren Zerfall bei gleichzeitigem Bestehenbleiben der Zylinderzellenschicht kommt oft ein pseudoadenomatöser Bau zustande. Die französischen Autoren unterscheiden demzufolge eine forme lobulaire von einer forme tubulaire. Als Degenerationserscheinungen finden sich große, scharf umgrenzte, teils runde, teils ovale Hohlräume innerhalb der epithelialen Verbände. Diese enthalten manchmal grobe, kernlose, unregelmäßig gestaltete, mit Hämatoxylin tiefblau gefärbte Massen, die teils die Wand der Hohlräume auskleiden, teils losgelöst in der Mitte liegen. Es handelt sich offenbar um verhornte Epithelien, die sich mit Kalk beladen haben. Jakoby und Frankl beschrieben solche Psammokarzinome der Vulva bzw. Klitoris. Die fibröse Zwischensubstanz zeigt starke kleinzellige Infiltration, ist meist ziemlich gefäßarm; hier finden sich auch häufig die bekannten Krebsperlen. Die Färbung auf elastische Fasern fiel in

einem Falle von Jakoby positiv aus: letztere fanden sich als leicht gewellte Fasern, die ihrerseits wieder in kleinere Stücke aufgelöst unregelmäßig im Stützgewebe zerstreut lagen. Jakoby deutet dies als die Folge der raschen, unaufhaltsam fortschreitenden Neubildung. Fibrin bildet sich im Stützgewebe durch entzündlich exsudative Prozesse, die ihrerseits die Folge der Ulzeration sind. Selten findet sich der Scirrhus der älteren Autoren (die Trennung in Scirrhus und Medullarkrebs ist heutzutage für den Hautkrebs fallen gelassen, da die beiden Formen in ein und demselben Tumor zusammen vorkommen können). Der Scirrhus bildet große Tumoren mit ausgedehnter Infiltration der Umgebung und bald eintretendem, weit in die Tiefe gehendem Zerfall. Infolge des Tiefenwachstums verbindet sich dieser Krebs früh mit dem Knochen; er soll auch früh zu Metastasen in den Drüsen neigen, weshalb seine Prognose für schlechter als die des Kankroids gilt. An der Vulva beschrieben derartige Tumoren L. Mayer und Hildebrandt: 2 Fälle von Mayer beziehen sich auf die Klitoris; zu diesen gesellt sich hinzu ein Fall von Boivin et Dugès. Den einzigen Fall von Medullarkarzinom der Klitoris beschrieb ebenfalls Boivin. Ein Fall von melanotischem Karzinom der Klitoris stammt von Clermont et Timbal. Neuere Autoren rechnen jedoch solche Geschwülste zur Gruppe der Sarkome. Adenokarzinom an der Klitoris fand Bertino. Boyd wies das Vorkommen von Talg- und Schweißdrüsen am äußeren Blatt des Präputiums, das von Talgdrüsen am inneren Blatt nach; außerdem fand er in 56% der Fälle symmetrisch beiderseits in den Saccus praeputialis führende, akzessorische Geschlechtsdrüsen, die in Beziehung zu den Corpora cavernosa stehen. Diese Feststellungen lassen an die Möglichkeit eines häufigeren Vorkommens des Adenokarzinoms der Klitoris denken. O. Frankl sagt gelegentlich der Beschreibung eines Falles von primärem Drüsenkarzinom der Vulva (es handelte sich um einen Hymenalkrebs): „Als singulären Fall möchte ich denselben nicht hingestellt wissen, vielmehr bezweifle ich nicht, daß bei regelmäßiger und gründlicher Untersuchung aller Vulvakrebse, insbesondere jener der kleinen Labien der Commissur, des Hymens, aber auch der Klitoris drüsige Krebse öfters entdeckt werden müssen". Karzinomatöse Entartung eines bisher gutartigen Adenoma hidradenoides, wie solche von Fleischmann, Groß, Pick und Williamson beschrieben sind, wurde mit Sicherheit von Ruge und Frattin festgestellt. Die Umgebung des Vulvakrebses zeigt häufig leukoplakieartige, weißglänzende Stellen auf sonst unveränderter Epidermis. Mikroskopisch findet man in diesem Falle eine Verdickung des Epithels, Verlängerung der Coriumpapillen, und teilweises Hereinragen der Epithelzapfen in die Tiefe. Lokalrezidive bieten häufig insoferne histologisch eine Besonderheit dar, als sie oft gar keine Kankroidstruktur mehr zeigen, sondern die Charakteristika eines sogen. „lymphatischen Karzinoms": es finden sich in einem zellarmen Bindegewebe unregelmäßige, verzweigte, sehr schmale Alveolen, entstanden durch Verbreitung auf dem präformierten Weg der Lymphbahnen.

Die Symptomatologie des Klitoriskrebses ist im Anfangsstadium in der Mehrzahl der Fälle charakterisiert durch mehr oder weniger lang be-

stehendes Jucken, das entweder kontinuierlich besteht oder in seiner Intensität periodische Exazerbationen aufweist. Wie schon erwähnt hängt dies, worauf auch Goldschmidt hinweist, mit dem Reichtum der Klitoris an sensibeln Nervenfasern zusammen. Schmerzen bestehen anfangs meist keine, die Patientinnen klagen höchstens über geringe brennende und stechende Empfindungen. unsere Patientin spricht von einem „Zucken". Später stellen sich stechende Schmerzen ein, die zunächst auf die Vulva lokalisiert bleiben, dann aber auch in der Leistengegend empfunden werden, und zuletzt weit in die Extremitäten ausstrahlen. Manchmal hört man nur die Klage über ein gewisses Druckgefühl, das sich bei der geringsten Bewegung einstellt. Mit der entweder spontan durch das fortschreitende Wachstum der Neubildung oder durch Kratzen eintretenden Ulzeration des Tumors setzt ein kontinuierliches Sickern eines rötlich-wässrigen Sekrets ein, das zu fötider Zersetzung neigt, über die Schenkel fließt und dort evtl. Erytheme und Exkoriationen verursacht, die schlecht heilen. Blutungen bilden ein Spätsymptom: zu eigentlichen Hämorrhagien kommt es trotz des Blutreichtums der Klitoris nur selten. Die Ausübung des Koitus wird natürlich erschwert und evtl. wegen der Schmerzen unmöglich. Urinierbeschwerden sind in gewissem Sinne infolge seiner anatomischen Lokalisation spezifisch für den Klitoriskrebs: Die Miktion wird schmerzhaft, besonders gegen ihr Ende hin, wenn die letzten Tropfen des Urins in Kontakt mit der Ulzeration bleiben. Das Gehen ist sehr schmerzhaft durch Reiben der exkoriierten Schenkel aneinander und durch den Kontakt der Ulzeration mit den großen Labien. Auch regelrechte Gürtelschmerzen kommen vor. Bei der Untersuchung, die bei Patienten mit Klagen über länger bestehenden Pruritus, besonders solchen mit zeitweiser Exazerbation stets so sorgfältig wie möglich ausgeführt werden soll, findet man entweder eine verhärtete Stelle auf der Klitoris, oder einen erbsen- bis pfirsichgroßen verrukösen Tumor, oder eine Reihe fungöser Tumoren zu der sogen. Blumenkohlform angeordnet. Auf ulzerierten Stellen liegen oft bräunliche Krusten, die sich leicht entfernen lassen. Die Ränder der Ulzeration sind scharf, hervorragend, unregelmäßig gestaltet, ödematös infiltriert und induriert; sie sind oft von einer weit und tief infiltrierten Zone umgeben. Auf leukoplakische Stellen der Nachbarschaft muß ebenfalls geachtet werden.

Die Untersuchung der Drüsen ist oft schwierig, besonders die der cruralen und retrocruralen. Sie können, sofern sie pathologisch verändert sind, die Charakteristika karzinomatös erkrankter Drüsen zeigen, d. h. sie sind groß, hart, beweglich, gut voneinander isoliert und schmerzlos, oder sie tragen die Merkmale der Entzündung, besonders bei ulzeriertem und infiziertem Karzinom der Klitoris, in welchem Falle sie vergrößert, etwas erweicht und schmerzhaft sind.

Differentialdiagnostisch kommen in Betracht: einmal andersartige maligne Geschwülste der Klitoris: das Sarkom tritt meist bei jüngeren Individuen auf. Das Melanosarkom der Klitoris kommt gerade bei älteren Leuten vor, im Gegensatz zum Vulvasarkom, das nach Winckel, Amann und Schauta meist junge Frauen befällt. Nach Torggler kommen $^3/_4$ dieser

Melanosarkome in der Menopause vor, eine Angabe, die Vogt, von dem die letzte ausführliche Arbeit darüber stammt, bestätigt. Die größere Malignität kann differentialdiagnostisch nicht verwertet werden, da z. B. Littauer und Versé 2 Fälle beschrieben, in denen Metastasen erst nach 8, bzw. 3 Jahren auftraten. Benigne Tumoren, deren einzelne an der Klitoris bisher beobachtete Arten wir bereits früher beschrieben, zeichnen sich durch ihr Aussehen, das Fehlen einer Induration, ihre Tendenz zur Stielung und die exakte Abgrenzung des Tumors und der Implantationsstelle seines Stieles von der Umgebung aus. Entscheidend ist in allen derartigen Fällen nur die Probeexzision. Hypertrophie der Klitoris kann sowohl angeboren wie erworben auftreten: Broca, Burlen, Chrobak, Leuk, Licherberg, Rokitansky und Schramm beschrieben derartige Fälle. Klitorishypertrophie bei Pruritus vulvae beschrieb Bergh. Die Elephantiasis vulvae ist gekennzeichnet durch blasse, weißliche Tumorbildung, oft kombiniert mit papillären Wucherungen. Sie kann von der Klitoris ausgehen und lange Zeit auf dieselbe lokalisiert bleiben: Kelly erzählt von einer reinen Klitiselephantiasis; der Tumor war in seinem Falle 10 cm lang und 5 cm breit. Auch v. Karajan sah eine elephantiastische Geschwulst der Klitoris bei einem 2jährigen Mädchen. Man unterscheidet zwei Formen der Elephantiasis: eine fibröse, deren Oberfläche wesentlich glatt, und eine papilläre, die durch eine Unzahl warzenähnlicher Vorsprünge auf diffuser, derbinfiltrierter Anschwellung, deren Bedeckung ein verdichtetes Plattenepithel bildet, charakterisiert ist. Differentialdiagnostisch in Betracht kommen: der im Vergleiche zu der Ausdehnung der Affektion gute Allgemeinzustand und die mangelnde Neigung zur Blutung. Entscheidung bringt die Probeexzision. Das Ulcus rodens vulvae ist oft mit sekundärer Wucherung der Klitoris verbunden: bei ihm geht nebenher eine eigentümlich derbe Wucherung der Haut mit warziger Oberfläche, es besteht Neigung zur Bildung fistulöser Gänge; es lokalisiert sich besonders in der Fossa navicularis und an der Urethra. Bei der hypertrophischen Form schwellen die kleinen Labien und das Präputium clitoridis auf das 2—3 fache ihres Volums an. In der Umgebung finden sich Knötchen und hypertrophische Herde. Auch sonst kommen vielfach Ulzerationen an Vulva und Klitoris vor: bei Pruritus, Krätze und Unreinlichkeit. Auch Hysterische bringen sich Läsionen dieser Gegend bei. Eine genaue lokale Untersuchung und Anamnese, ferner der Erfolg einer entsprechenden Behandlung werden die Diagnose rasch sichern. Unter den syphilitischen Affektionen kommen in Betracht. zunächst der Primäraffekt und das Ulcus durum: Die runde Form, das bläuliche glänzende Aussehen, die starke Induration, die ganz oberflächliche Ulzeration mit geringer Sekretion, die Schmerzlosigkeit und die spezifische Plejadenform der luetischen Adenitis lassen keinen Zweifel bestehen: im Notfalle entscheidet der Wassermann. Syphilide sind nur selten auf die Klitoris lokalisiert: in Betracht kommen zunächst die papuloerosiven Formen: Für die multiplen, auf einer kleinen abgerundeten Erhöhung von Linsen bis 10 pfennigstückgröße sitzenden, oberflächlich erodierten, feuchten Gebilde ist typisch ihre rasche Entwicklung, ihr ephemärer

Bestand und ihre Abhängigkeit von einer lokalen und allgemeinen Behandlung. Konfluierende Syphilide können unter Umständen einer bösartigen Infiltration ziemlich ähnlich sehen, doch sind sie weniger rigid und das geübte Auge vermag auf der großen Konfluenzfläche die Charaktere der syphilitischen papulo-erosiven Einzeleffloreszensen zu erkennen. Hypertrophische Syphilide bestehen aus großen Vegetationen, die die knotig-vegetative Form des vorgeschrittenen Krebses imitieren können. In all diesen Fällen ebenso wie bei Gummen weisen uns andere Symptome überstandener Lues, ein genaues Nachforschen in der Anamnese nach dem Primäraffekt und anderen, sekundär-luetischen Erscheinungen, wie Roseola, Haarausfall, Kephalalgia nocturna usw., Probeexzision und Ausfall der Wassermann'schen Reaktion auf die richtige Diagnose. Von den nichtsyphilitischen Vulvaaffektionen kommen differential-diagnostisch in Betracht: das Ulcus molle, gekennzeichnet durch das Fehlen der basalen Infiltration und die Intaktheit der umgebenden Hautpartie; die rundlichen oder ovulären Ulzerationen treten multipel auf, man kann an den einzelnen die verschiedenen Entwicklungsstadien erkennen. Der Grund ist von graulicher Farbe, mit dickeitrigem Sekret belegt. Der oft in Eiterung übergehende Bubo zeigt keinerlei Analogien mit karzinomatöser Drüseninfiltration. Auch das Alter und der akute Verlauf tragen dazu bei, die Diagnose in der Richtung des Ulcus molle zu sichern. Chronisch-gonorrhoische Ulzerationen sind rund und in der Nähe des Meatus urinarius, des Orificium der Bartholin'schen Drüse, des frenulum labiorum und um den Anus lokalisiert. Der Gonokokkennachweis ermöglicht die sofortige Diagnose. Bis zu einer tumorartigen Größe gewucherte Formen von spitzen Condylomen beschrieben Osterloh und Hall. Es sind sonstige Anzeichen von Gonorrhoe vorhanden; wenn nicht: Probeexzision. Papillome finden sich häufig in Begleitung von gonorrhoischem oder nichtgonorrhoischem Fluor; sie nehmen blumenkohlartige Form an und treten meist multipel auf. Das Fehlen einer Induration und wirklichen Ulzeration mit hypertrophischen und harten Rändern lassen Gutartigkeit vermuten; doch soll niemals auf die mikroskopische Untersuchung zum Zwecke der Feststellung etwa eben beginnender Malignität verzichtet werden. H. Bender beschrieb eine Form hypertrophischer, nichtulzerierter Tuberkulose der Vulva, bei der die spezifisch tuberkulösen Granulationen oft so spärlich im probeexzidierten Stück vorhanden sind, daß sich die Diagnose erst nach der Operation am gesamten exzidierten Material stellen läßt. Rechenbach berichtet von einem Fall von Lupus vulvae mit glatter Heilung nach Exstirpation der elephantiastisch vergrößerten Klitoris. Das tuberkulöse Ulcus der Klitoris ist enorm selten und dann begleitet von anderen tuberkulösen Ulzera der Vulva. Die Knötchen der Umgebung, der käsige Grund, der mikroskopische Nachweis von Riesenzellen und Tuberkelbazillen, sowie die sonstigen Anzeichen von Tuberkulose erleichtern uns die Diagnose. Breisky sah einen Fall von tuberkulösem Ulcus des Präputium clitoridis und der kleinen Labien mit gleichzeitigen elephantiastischen Wucherungen. Schenk erzählt von einem isoliert in der Klitorisgegend aufgetretenen tuberkulösen Geschwür bei einem

$4^1/_2$ jährigen Mädchen. Die Exstirpation hatte glatte Heilung zur Folge, da sich sonst keine Anzeichen von Tuberkulose fanden. Französische Autoren schufen die Krankheitsgruppe der Esthiomène: Huguier stellt dieselbe in Analogie mit dem Gesichtslupus, Verchère definiert sie als chronische, ulzerierende und hypertrophierende Entzündung, verursacht durch die verschiedensten Irritationen und Infektionen. Sie ist diagnostisch leicht vom Karzinom zu unterscheiden: sie hat buchtigere Konturen, es finden sich stellenweise narbige Vorsprünge und Adhärenzen, der Grund schimmert ins rötliche und weist dünnere narbenartige Plaquetten auf. Die Affektion breitet sich in langsam schleichendem Verlauf auf weite Hautpartien evtl. bis zur Leistenbeuge aus. Es findet sich keine Drüsenverhärtung, es sei denn durch Sekundärinfektion schlecht gepflegter Geschwüre. Das Fehlen einer Induration sowie das Abwechseln destruktiver mit narbigen regenerativen Vorgängen unterscheiden die Erkrankung prinzipiell vom Karzinom, bei dem jede Zerstörung eine definitive ist und bleibt. Über Leukoplakie und Kraurosis haben wir bereits gesprochen; beide sind durch sehr langsame Entwicklung mit evtl. jahrelangem Stillstand gekennzeichnet. Beginnende karzinomatöse Entartung ist nur durch Probeexzision festzustellen.

Wir gehen dazu über, den Verlauf des Klitoriskrebses zu studieren. Wenngleich dies alles nur auf subjektiven Momenten beruht, ist es vielleicht doch nicht ohne Interesse, zu untersuchen, wie lange durchschnittlich die Zeit ist, die vom ersten Auftreten von Beschwerden bis zum Aufsuchen ärztlicher Hilfe verstreicht, ausgenommen die Fälle, bei denen in der Anamnese nur über vorangehenden Pruritus geklagt wird, und ebenso die Zeit des Bestehens eines gutartigen Tumors nicht eingerechnet. Es ergibt sich:

1—3 Monate	17 Fälle
4—6 „	27 „
mehr als $^1/_2$—1 Jahr	19 „
„ „ 1—2 „	10 „
„ „ 2 und mehr Jahre . . .	4 „

Rechnet man das Mittel aus diesen 77 Fällen mit diesbezüglicher Angabe, so findet man 6 Monate. Direkte Angaben über die Dauer des Bestehens anatomischer Veränderungen: Seit $1^1/_2$ Mon.: Geschwulst, seit 3 Mon. Geschwür 4×, seit 4 Mon. Knoten, seit 5 Mon. Geschwulst, seit 6 Mon. Geschwulst 5×, seit 1 Jahr schmerzhaftes Knötchen, seit 1 Jahr Geschwür, seit 1 Jahr Geschwulst 4×, seit 9 Monaten Kratzwunde.

Auf die Art des Verlaufes scheint das Alter, in dem die Affektion auftritt, von wesentlicher Bedeutung zu sein. Im jugendlichen Alter auftretendes Klitoriskarzinom ist bisher durchwegs schlechter verlaufen als wie das des hohen Alters. Der Verlauf der einzelnen Fälle sei kurz wiedergegeben: Schmidt, 35jährig, kurz nach Aufnahme † an Marasmus; Schwarz 36jährig, † 2 Jahre 9 Monate nach der Operation an lokalem Drüsenrezidiv; Boivin et Dugès 34jährig, rasch †, die Affektion hatte bei der Aufnahme bereits die Vagina ergriffen; Roberts 31jährig, Verlauf unbekannt; Czerwinsky 36jährig, Verlauf unbekannt; Bertino 34jährig, † 10 Mo-

nate nach der Operation; Teller 31jährig, weiterer Verlauf unbekannt; Leech 29jährig, † an Blutung aus dem zweiten Rezidiv; Engström 21jährig, † 1 Jahr nach der Operation; Perruchet 25jährig, † 3 Monate nach der Operation; Lutzenberger 25jährig, inoperabel; Berecz 23jährig, inoperabel. Auch der Fall von Townsend bei einer 24jährigen scheint schlecht abgelaufen zu sein. Ferner scheint die Komplikation mit einer Schwangerschaft die Prognose ungünstig zu beeinflussen. Küstner sagt in diesem Punkte für das Uteruskarzinom: „Das ohnehin schwere Leiden wird durch das Zusammentreffen mit Schwangerschaft in funester Weise kompliziert". Zu demselben Ergebnis gelangt Suchier. Die konsekutive Verbreiterung der Saftbahnen und die damit Hand in Hand gehende bessere Ernährung dieser Teile, welche ihrerseits wieder eine gesteigerte Tätigkeit der vitalen Funktionen der Zellen — auch der Krebszellen — bedingt, bewirkt eine bedeutende Steigerung des Wachstums der Neubildung. Bei einem diesbezüglichen Klitorisfalle von Unterberger stellte sich eine abundante Blutung bei der Operation ein, die Patientin verstarb kurz darauf an bakterieller Allgemeininfektion aus einem Abszeß, der sich im Klitoristumor gebildet hatte. Es war eine Schwangerschaft im 9. Monat. Berecz beschreibt einen Klitoriskrebs bei einer 23jährigen Zweitgebärenden. Die Affektion hatte sich sehr rasch entwickelt, erstreckte sich bis ins vestibulum vaginae, Urethra und Schambein waren miterkrankt, weshalb der Fall inoperabel war.

Bezüglich des Übergreifens des Klitoriskrebses auf die Nachbarschaft möge nachfolgende Zusammenstellung Auskunft geben. Es waren ergriffen:

Clitoris in	. . . .	69 Fällen
Clitoris + Lab min	„	47 „
Clitoris + Lab maius	„	22 „
Clitoris + grosse und kleine Lab	„	31 „
Clitoris und Urethra	„	2 „
Clit. + juxtaclitorische Gegend	„	6 „
Clit. + Vagina	„	6 „
Clit. + Mons Veneris	. . . . .	4 „

Die Labien sind oft karzinomatös infiltriert, ohne Ulzeration aufzuweisen. Greift die Wucherung in die Nähe des Meatus urinarius über, so kommt es zu einer Miktionsbehinderung, die sich zunächst durch Obturation in Schmerzen beim Urinieren und Urinretention, später in Inkontinenz äußert, infolge der ulzerativen Destruktion des Ureters und Sphincters zustande kommend. Durch Übergreifen auf Vagina, Perineum und Anus kann es zu einem Defäkationshindernis kommen, das sich ebenfalls wieder in Verstopfung oder Inkontinenz äußert. Im großen ganzen wird jedoch die Vagina verschont, wie auch Ossing bezüglich des Vulvakrebses bemerkt: „bei weiterem Wachstum dehnt sich dann der Krebs in der Längsachse der Labien aus (von der hinteren Kommissur bis zum Mons Veneris). Nur in wenigen Fällen wuchert das Karzinom der Vulva in die Vagina hinein (Gegensatz zum Portiokarzinom)." Lützenberger fand

unter 104 Vulvakrebsen nur 4, wo der Krebs den Hymenalsaum überschritten hatte, Ossing unter 18 Fällen nur einen. Blümke sucht diese Tatsache folgendermaßen plausibel zu machen: „Vielleicht liegt der Grund darin, daß der Scheidenschleimhaut die Drüsen fehlen; das Vorkommen von Talgdrüsen an der medialen Fläche der Labia minora läßt schon hier eine Übereinstimmung mit der äußeren Haut erkennen und damit die Grenze für den epithelialen Hautkrebs, das Kankroid". Auch die Urethra besitzt nach Fritsch „eine merkwürdige Resistenz gegen karzinomatöse Degeneration", wenngleich sie nicht allzu selten der Sitz primärer Karzinomentwicklung ist: Watson zählt z. B. 52 Fälle zweifellos primären Urethralkarzinoms auf; in den meisten Fällen war der Sitz vulvourethral, wo die zweierlei Epithelgattungen aneinander stoßen. Der Knochen kann befallen werden durch Vermittlung der Corpora cavernosa clitoridis, die sich am absteigenden Schambeinast ansetzen. Auf das Befallenwerden der Drüsen kommen wir später ausführlich zu sprechen: es kann zu Ulzeration derselben durch die Haut kommen, ferner können vergrößerte Drüsen durch Druck und Übergreifen ihres Wachstums auf Nerven und Gefäße zu pathologischen Folgezuständen führen. Am Schlusse kommt es, wenn der Tod nicht schon vorher eingetreten ist, zu generalisierter Karzinose. Metastasen in entfernteren Organen sind beschrieben beim Vulvakrebs: des Hirns (Schwarz), der Dura, Leber, Lunge, Milz und Niere (Koppert), des Herzens (Blumensohn); Knochenmetastasen (Fabricius). Außerdem beschrieben Hirschloff, Fütterer, Krasting, Simon, Küstner, Arnott und Strauß Metastasen in entfernten Organen. Beim Klitoriskrebs beschrieben: Blümcke Lungen-, Léger Nieren- und Lungen-, Boivin et Dugès Lebermetastasen. Der Tod tritt ein durch Kachexie, Embolie, Phlebitis, Verblutung, Metastasen in lebenswichtigen Organen, Peritonitis, Pleuritis oder aszendierende Cystitis mit Pyelonephritis.

Einer anatomischen Besonderheit des Vulva- und Klitoriskrebses ist noch zu gedenken: der Abklatschkarzinome. Man muß zwar nach Sellheim mit dieser Diagnose sehr vorsichtig sein, da analoge Verhältnisse auch durch retrograde Verschleppung auf dem Blut- oder Lymphweg geschaffen werden können. Abklatschkarzinome bei Vulvakrebs beschrieben: Barbry, Hildebrandt, Frankl, Kelly, Kehrer, Orthmann, Schwarz, Straßmann und Zweifel; bei Klitoriskrebs: Sippel und Zacharias.

Alle Autoren sind sich darüber einig, daß die Drüsen der Leistenbeuge beim Vulvakrebse in einem hohen Prozentsatz der Fälle und sehr frühzeitig befallen werden. Für den Klitoriskrebs, bei dem sich in 41 Fällen diesbezügliche Angaben auffinden ließen, fand ich als durchschnittliche Dauer, vom Beginne der ersten Beschwerden bis zur Konstatierung der Drüseninfiltration gerechnet 6,4 Monate. Vergleichen wir diesen Wert mit dem früher für die Dauer des Klitoriskrebses überhaupt, ohne Rücksicht auf Drüseninfiltration, die Zeit vom Beginne der ersten Beschwerden bis zum Aufsuchen ärztlicher Hilfe angebenden Werte von 6 Monaten, so sehen wir, daß ersterer den letzteren nur wenig übertrifft, ein Zeichen dafür, daß die Invasion der Drüsen sehr frühzeitig stattfindet. Wir müssen

die Fälle klinisch nachgewiesener Drüsenvergrößerung abtrennen von den Fällen, wo die mikroskopische Untersuchung den Nachweis lieferte, daß es sich dabei auch wirklich um karzinomatöse Invasion handelte. Besonders beim ulzerierten Karzinom vermischen sich oft die Charakteristika der karzinomatösen Drüsenvergrößerung, bestehend in Härte, Beweglichkeit, Abgrenzbarkeit und Schmerzlosigkeit mit dem Zeichen einer entzündlichen Adenopathie. Die Drüsen sind manchmal klinisch überhaupt nicht vergrößert und doch deckt das Mikroskop beginnende Karzinomentwicklung in denselben auf. Fuchs z. B. erwähnt einen Fall von Klitoriskrebs, bei dem die Drüsen, auch nach Untersuchung in Narkose, für frei erklärt wurden, trotzdem zeigte das Mikroskop ihr Befallensein an. Schwarz fand unter 23 Fällen 11× Drüsenschwellung; unter diesen 11 Fällen erwiesen sich bei histologischer Untersuchung nur 5 als spezifisch erkrankt. Bei einer Durchsicht von 183 Fällen von Vulvakrebs der Tabelle Rothschilds (45 sind ohne diesbezügliche Angaben) fand ich folgendes:

Die Drüsen waren klinisch vergrössert in 115 Fällen = 62,8 Proz. der Fälle.
Der Drüsenbefund war klinisch negativ „ 68 „ = 37,1 „ „ „

130 Fälle von Clitoriskrebs ergaben folgendes Resultat:

Die Drüsen waren klinisch vergrössert in 78 Fällen = 60 Prozent der Fälle.
Der Drüsenbefund war klinisch negativ „ 52 „ = 40 „ „ „

Der Klitoriskrebs zeigt also in diesem Punkte durchaus ähnliche Verhältnisse wie der Vulvakrebs überhaupt. Die Drüsenvergrößerung war nur einseitig nachweisbar in 18 Fällen, beiderseits in 43 Fällen. Unter Rothschilds Fällen waren die Drüsen mikroskopisch untersucht bei 39 Fällen von Drüsenexstirpation. Es ergab sich:

Karzinomatös waren 19 = 48,7 Prozent
Nicht „ „ 20 = 51,3 „

Unter meinen Klitoriskrebsen waren die Drüsen histologisch untersucht 30 ×:

Karzinomatös waren 20 = 66⅔ Prozent
Nicht „ „ 10 = 33⅓ „

Bezüglich der Natur der Drüseninfiltration scheint sich also der Klitoriskrebs insofern anders zu verhalten, als dieselbe in einem größeren Prozentsatz der Fälle karzinomatös zu sein scheint gegenüber dem Vulvakrebs. In 4 Fällen, wo die Drüsen vergrößert waren, wurde ein abwartendes Verhalten eingeschlagen: In dreien ging die Schwellung spontan zurück, in einem erwies sich nach 9 Monaten die operative Entfernung derselben als notwendig. Einmal waren die Drüsen nicht vergrößert und doch karzinomatös, einmal nicht vergrößert und trotzdem trat nach 5 Monaten allgemeine Karzinose der inneren Organe ein. In 2 Fällen erwiesen sich die beiderseits vergrößerten Drüsen nur auf einer Seite als karzinomatös. Es ist interessant, in diesem Punkte das Kollumkarzinom zum Vergleich heranzuziehen: Pankow fand unter 71 Fällen 38 × Drüsenvergrößerung, also in 53,5% der Fälle. Unter diesen waren krebsig 20 = 52,6%, nicht krebsig 18 = 47,4%. Unter 71 operierten Fällen waren also 28% mit Drüsenkarzinose verbunden; unter letzteren fand Busse, der

die betr. Fälle weiter verfolgte, überhaupt keinen rezidivfrei. Er kommt daher, ebenso wie Wertheim, zu dem Schlusse, daß bei der operativen Behandlung des Uteruskrebses die Mitentfernung der regionären Leistendrüsen nicht imstande ist, die Dauerresultate zu verbessern. Wir werden später sehen, daß sich der Klitoriskrebs in diesem Punkte anders verhält. Betrachten wir die Rezidiv-Verhältnisse des Vulva- und Klitoriskrebses! Fritsch gibt an, nur einen einzigen Fall von Vulvakrebs gesehen zu haben, der rezidivfrei gewesen sei. Schwarz fand unter 23 Fällen 10 rezidivfrei. Teller berichtet jedoch, daß von diesen 10 noch 3 nachträglich rezividierten. Koppert fand 2 rezidivfrei unter 25 Patientinnen. Goldschmidt sah unter 214 8, Schulze unter 114 14 rezidivfrei bleiben. (Beide legten eine Beobachtungszeit von 5 Jahren zugrunde.) Hannes gibt 10%, Kehrer 7%, Blümcke 37% (3jährige Beobachtungszeit) und Ossing 27,8% Dauerheilung an (5jährige Beobachtungszeit). Die Divergenz der Angaben verschiedener Autoren ist offensichtlich eine kolossale. Man muß in der Aufstellung solcher Statistiken sehr vorsichtig sein, sind doch Spätrezidive des öfteren beschrieben, so von Grünbaum, Keeling, Küstner, Hoffmann, Merkel, Teller, Veit und Zweifel. Freilich leugnen manche Autoren die Existenz solcher Spätrezidive mit z. B. 12jährigem freiem Intervall und sprechen von einer Neuerkrankung. Einwandfrei ist die Statistik Rothschilds, die zum späteren Vergleich mit dem Klitoriskrebs hier wiedergegeben sein soll: Er verfügte über 225 Fälle von Vulvakrebs; bei 51 fehlt der Bericht über den Ausgang, an interkurrenten Krankheiten oder ohne Angabe der Todesursache verstarben 10, bei 142 stellten sich Rezidive ein = 82% der Fälle mit bekanntem Ausgang.

Rezidive bei einmaliger Operation		bei mehrmaliger Operation.
Ohne Zeitangabe	1 = 0,44 Prozent	—
Bis zu 1 Jahr	105 = 46,67 „	22 = 9,87 Prozent
Nach 1—2 Jahren	13 = 5,78 „	7 = 3,11 „
„ 2—3 „	10 = 4,44 „	2 = 0,89 „
„ 3—4 „	4 = 1,56 „	—
„ 4—5 „	1 = 0,44 „	—
„ 5—6 „	4 = 1,78 „	2 = 0,89 „
„ 6—7 „	1 = 0,44 „	—
„ 7—8 „	2 = 0,89 „	—
„ 10 „	1 = 0,44 „	1 = 0,44 „
Rezidivfrei blieben nach der 1. Operation		nach mehrmaliger Operation
Ohne Zeitangabe	2 = 0,89 Prozent	1 = 0,44 Prozent
Bis zu 1 Jahr	29 = 12,89 „	5 = 2,22 „
Nach 1—2 Jahren	17 = 7,56 „	3 = 1,33 „
„ 2—3 „	8 = 3,56 „	1 = 0,44 „
„ 3—4 „	10 = 4,44 „	2 = 0,89 „
„ 4—5 „	8 = 3,56 „	1 = 0,44 „
„ 5—6 „	4 = 1,78 „	1 = 0,44 „
„ 6—7 „	1 = 0,44 „	—
„ 7—8 „	3 = 1,33 „	1 = 0,44 „
„ 10 „	1 = 0,44 „	—

Rezidive nach dem 5. Jahre traten also auf bei einmaliger Operation in 3,55% der Fälle, bei mehrmaliger in 1,33%. Rezidivfrei bleibt am häufigsten das erste Jahr nach der Operation;, nach dem 5. Jahre waren rezidivfrei 4,87%. Vergleichen wir damit die Fälle von Klitoriskrebs! Unter 183 Fällen fehlt der Bericht über den Ausgang, oder es findet sich nur die Angabe „Heilung" in 59 Fällen. Unmittelbar oder an interkurrenten Erkrankungen verstarben 15. Bei 62 stellten sich Rezidive oder Metastasen ein = 51% der Fälle mit bekanntem Ausgang.

Rezidive bei einmaliger Operation			bei mehrmaliger Operation	
Ohne Zeitangabe	4 = 2,2 Proz.	(3,3 Proz.)	— 2 = 1,1 Proz.	(1,7 Proz.)
Bis zu 1 Jahr	43 = 23,9 „	(35,8 „)	— 8 = 4,4 „	(6,7 „)
Nach 1 bis 2 Jahre	13 = 7,2 „	(10,8 „)	— 2 = 4,4 „	(6,7 „)
„ 2 „ 3 „	1 = 0,6 „	(0,8 „)		
„ 3 u. mehr Jahren	1 = 0,6 „	(0,8 „)		

NB. Die eingeklammerten Prozentzahlen beziehen sich auf Fälle mit bekanntem Ausgang.

Rezidivfrei blieben nach der 1. Operation			nach mehrmaliger Operation	
Ohne Zeitangabe	— = — Proz.			
Bis zu 1 Jahr	25 = 13,9 Proz.	(20,8 Proz.)	— 3 = 1,7 Proz.	(2,5 Proz.)
Nach 1 bis 2 Jahre	6 = 3,3 „	(5 „)		
„ 2 „ 3 „	— = —			
„ 3 „ 4 „	1 = 0,6 „	(0,8 „)	— 1 = 0,6 „	(0,8 „)
„ 4 „ 5 „	4 = 2,2 „	(3,3 „)		
„ 5 „ 6 „	— = —			
„ 6 „ 7 „	1 = 0,6 „	(0,8 „)		
„ 7 „ 8 „	1 = 0,6 „	(0,8 „)	— 1 = 0,6 „	(0,8 „)
Nach 8 u. mehr Jahren	1 = 0,6 „	(0,8 „)		

Rezidive nach dem 3. Jahre finden sich unter den Fällen nur einer. E. Fraenkel erwähnt diesen Fall einer 28jährigen Frau, wo 18 Jahre nach der galvanokaustischen Abtragung der karzinomatösen Klitoris ein Rezidiv an der linken kleinen Schamlippe und nach weiteren 6 Jahren ein zweites Rezidiv am Mons Veneris, das bis zur vorderen Kommissur reichte, auftrat. Unter Berücksichtigung der Tatsache, daß nach dem 3. Jahre ein Rezidiv beim Klitoriskrebs im allgemeinen nicht auftritt, können wir von $5^1/_2$% der Fälle mit Bestimmtheit sagen, daß sie völlig rezidivfrei blieben. Diese Angabe hat natürlich, genau wie die Rothschilds, nur den Wert einer untersten Grenze. Jedenfalls ist, wie ein Vergleich obiger Zusammenstellungen ergibt, der Prozentsatz eingetretener Rezidive beim Klitoriskrebs weit geringer als beim Vulvakrebs überhaupt, er verhält sich also in dieser Beziehung günstiger als letzterer. Die Abnahme der Anzahl der rezidivfreien Fälle nach Ablauf des ersten Jahres nach der Operation ist beim Klitoriskrebs noch eklatanter als im Durchschnittsbilde des Vulvakrebses. Als Mittelwert der Zeit, die zwischen Operation und erstem Rezidiv liegt, fand ich unter Vernachlässigung des eine Ausnahmestellung einnehmenden Falles von E. Fraenkel $10^1/_2$ Monate, während Basset, allerdings

auf Grund eines weniger umfangreichen Materials, $7^1/_2$ Monate angibt. Die Zeit, die zwischen zweiter Operation und zweitem Rezidiv liegt, beträgt im Durchschnitt 5 Monate. In den tödlich verlaufenen Fällen trat der Tod durchschnittlich $1^1/_4$ Jahr nach der Operation ein (Basset: 1 Jahr), während die Zeit zwischen Erkrankung und Tod in diesen Fällen im Mittel $1^3/_4$ Jahr beträgt (Basset: 16—17 Monate).

Es interessierte mich, zu wissen, ob die Fälle mit Drüsenvergrößerung etwa besonders zum Auftreten von Rezidiven neigen würden:

Unter 68 Fällen mit Drüsenvergrösserung rezidivierten 25 = 37 Prozent.
„ 60 „ ohne „ „ „ 25 = 42 „

Daraus ist zunächst nichts zu entnehmen als die Vermutung, daß es sich bei den Fällen mit Drüsenvergrößerung nur teilweise um eine wirklich karzinomatöse Drüseninfiltration gehandelt haben dürfte. Dies ist in der Tat auch der Fall: Unter 30 histologisch untersuchten Fällen erwiesen

sich als karzinomatös 20 = $66^1/_3$ Prozent
der operierten Drüsen, als nicht karzinomatös 10 = $33^1/_3$ „

Es rezividierten von den 20 Fällen mit histologisch karzinomatöser Drüseninfektion 6 = 30%, von den Fällen mit nicht karzinomatöser Drüseninfektion 1 = 10%. Alle diese Fälle stammen aus neuerer Zeit, und wenn die absoluten Werte gegenüber den früheren Angaben auffallen, so dürfte dies mit der verbesserten Operationstechnik zusammenhängen; für uns kommt ja nur der Vergleich der einzelnen Gruppen unter sich in Betracht. Vergleichen wir damit die diesbezüglichen Angaben Rothschilds für den Vulvakrebs, so fand derselbe bei Karzinose der Drüsen rezidivieren 79%, bei Fällen ohne Drüsenkarzinose 53%. Um ein Urteil darüber abzugeben, wie lange sich die Dauer der Rezidivfreiheit in beiden Gruppen stellt, dazu sind sowohl die Klitoris- wie die Vulvakrebse nicht lange genug beobachtet. Jedenfalls ist man nicht berechtigt, auf Grund der Tatsache karzinomatöser Drüseninfektion die Prognose eo ipso als infaust zu stellen: Grünbaum beobachtete einen derartigen Fall von Vulvakrebs, der trotzdem $7^3/_4$ Jahre rezidivfrei blieb; Rothschild fand 3 über 4 Jahre und Hellendahl einen 4 Jahre rezidivfrei. Unter den diesbezüglichen Klitoriskrebsen waren zwei $^1/_2$ Jahr, einer 1 Jahr rezidivfrei und bei einem findet sich nur die Angabe „Heilung".

Zum Schluß interessiert uns das Operationsresultat mit und ohne Drüsenentfernung: 78 Fälle von Klitoriskrebs wurden ohne Drüsenentfernung, 57 mit Drüsenentfernung operiert. Unter ersteren rezidivierten 36 = 47,4%; von 28 dieser Fälle ist der Sitz des Rezidivs angegeben: es hatten Drüsen- oder Drüsen- und Lokalrezidiv 24 = 85,7%. Von den 57 mit Drüsenentfernung Operierten rezidivierten 22 = 38,6%; Drüsen- oder Drüsen- und Lokalrezidiv hatten unter 16 dieser Fälle mit bekanntem Sitz des Rezidivs 10 = 62,5%.

Vergleichen wir damit Rothschilds Angaben für den Vulvakrebs: Von 111 ohne Drüsenentfernung Operierten rezidivierten 71 = 64%; unter diesen hatten 57% Drüsen- oder Drüsen- und Lokalrezidiv. Von 84 mit

Drüsenentfernung Operierten rezidivierten 51 = 60,7%; unter diesen hatten 44,4% Drüsen- oder Drüsen- und Lokalrezidiv.

Während also durch Mitentfernung der Drüsen die Gefahr des Drüsen- und Lokalrezidivs beim Vulvakrebs um 12,6% gebessert wird, ist dies beim Klitoriskrebs um 23,2% der Fall. Speziell für den Klitoriskrebs läßt sich also eine Verbesserung der Chancen durch Mitentfernung der regionären Lymphdrüsen nicht leugnen.

Ehe wir zur Behandlung des Klitoriskrebses übergehen, dürfte es sich empfehlen, sich über die Lymphgefäßversorgung der Klitoris etwas eingehender zu orientieren, da die Kenntnis dieser für die Frage, welche Drüsen bei der Operation mitzuentfernen sind, von prinzipieller Bedeutung ist: Das Präputium hat Beziehungen zu den oberflächlichen Inguinallymphdrüsen, die Glans clitoridis enthält ein sehr dichtes Ursprungsnetz, aus dem 2—4 Stämme zur Dorsalseite der Klitoris führen, die oftmals gegenseitig durchkreuzt untereinander in der präsymphysären Region anastomosieren. Sie bilden da ein Netz, in dem man kleine Drüsen finden kann, analog den Verhältnissen in den homologen Netzen beim Manne, die Küttner und Bruhns klarlegten. Von diesem Netze gehen zweierlei Stämme aus: a) zum Canalis cruralis, b) zum Canalis inguinalis. a) 3—4 Stämme ziehen direkt lateralwärts, die Insertion des M. adductor medius überkreuzend, perforieren die Aponeurose, dringen in den Canalis cruralis ein, gehen eine Strecke weit über den M. pectineus und endigen folgendermaßen: Der untere Stamm führt zu einer tiefen Inguinaldrüse, die medial von der Vena femoralis liegt, der oberhalb liegende Stamm endigt in der Cloquet'schen und der oberste in der medialen retrocruralen Drüse. Also kurz gesagt: all diese Gefäße, zuerst zu einem Bündel vereinigt, verzweigen sich fächerförmig, um in einer Anzahl längsgereihter Drüsen zu endigen, von denen die einen im Canalis cruralis, die anderen im Becken liegen.

b) Den Weg zum Canalis inguinalis schlägt von dem oben erwähnten Netze aus nur ein einziges Gefäß ein, das in den Canalis inguinalis eindringt und unterhalb des Ligamentum rotundum verläuft, um in einer Drüse zu endigen, die auf der Arteria iliaca externa unmittelbar oberhalb des Arcus cruralis liegt, der lateralen retrocruralen Drüse. In den Verlauf dieser Lymphbahn kann man in Höhe des Annulus inguinalis externus eine Drüse zwischengeschaltet finden. Es ist klar, daß zufolge der Kreuzungen des präsymphysären Netzes, die Lymphe aus der einen Klitorishälfte zu Drüsen der entgegengesetzten Seite gelangen kann.

Nach diesen von Bruhns, Basset, Sappey, Poirier, Cunéo und Marcille gefundenen Tatsachen stellen also die cruralen und retrocruralen Drüsen die eigentlichen regionären Lymphdrüsen der Glans, die inguinalen die des Präputium clitoridis dar. Bei Injektionsversuchen nach dem Gerotaschen Verfahren fand Basset folgendes: Vom Präputium clitoridis aus injizierten sich, stets doppelseitig, unter den Inguinaldrüsen:

die	obere mediale	Gruppe	18 ×	bei 20 Injektionen.
„	obere laterale	„	12 ×	
„	untere mediale	„	4 ×	
„	centrale	„	2 ×	
„	untere laterale	„	0 ×	

Von der Glons clitoritis aus:

Die	Cloquetsche	„	10 ×				
„	mediale retrocrurale	Drüse	19 ×,	darunter 9 ×	beiderseits	bei 20	
„	laterale	„	„	12 ×,	„ 3 ×	„	Injektionen.

Am wichtigsten ist also die obere mediale Gruppe der Inguinaldrüsen und die mediale retrocrurale Drüse.

Darnach müßten Rezidive und Metastasen des Klitoriskrebses sich zuerst in den Inguinal- und Retrocruraldrüsen zeigen und erst später in den Beckendrüsen, speziell auch des kleinen Becken nachweisbar sein. Jedoch kommt es manchmal nach Exstirpation eines Neoplasma der Klitorisgegend vor, daß das Rezidiv direkt im kleinen Becken erscheint (z. B. Blümcke Fall I), oder zugleich in den Inguinal- und Iliacaldrüsen und denen des kleinen Beckens, auf dem Grunde und der Rückseite des Uterus (Percheron in Dauriac). Analogerweise beobachte Küttner beim Manne ein Rezidiv von Peniskarzinom in der Beckenhöhle ohne Läsion der Inguinaldrüsen. Auf Grund dieser Beobachtung stellte er Untersuchungen über die Lymphbahnen des Penis an und zeigte, daß mitunter Lymphbahnen existieren, die direkt vom Penis zu den hypogastrischen Drüsen führen. Rouvière stellte unter demselben Gesichtspunkte Nachforschungen an der Klitoris an und gelangte zu analogen Resultaten: Er fand 4 verschiedene Möglichkeiten eines direkten Verlaufes unterhalb der Symphyse zu den hypogastrischen Drüsen, die des genaueren hier auseinanderzusetzen zu weit führen würde. Er fand solche Bahnen jedoch nur an 2 Objekten, obwohl er viele Exemplare injizierte, weshalb er die Seltenheit ihrer Nachweisbarkeit auf die Inkonstanz ihres Vorkommens und nicht auf die Technik zurückführen zu müssen glaubt. Da wir in der Technik unserer Operation auf diese Möglichkeit nur schwerlich Rücksicht nehmen können, wird uns diese Tatsache doch, abgesehen von ihrem theoretischen Interesse, unsere Prognose mit Vorsicht stellen lassen.

Wir gehen über zur Behandlung des Klitoriskrebses: Dieselbe hat in erster Linie eine chirurgische zu sein. Die Erfahrung lehrt, daß man in der Indikationsstellung nicht allzu zimperlich sein soll. G. Ward erzählt von einem Fall, der trotz eines Hämoglobingehalts von 30% und einer Erythrocytenzahl von 1 150 000 durch operative Behandlung zu glatter Heilung mit Hebung des Allgemeinbefindens kam. Hoffmann operierte ein Vulvakarzinom, das vom Präputium clitoridis seinen Ausgang genommen hatte: nach 8 Jahren trat ein erstes, nach weiteren 3 Jahren ein zweites, nach weiteren 2 Jahren ein drittes und nach wiederum 2 Jahren ein viertes Rezidiv. Alle wurden operiert. Lewers machte in 5 Jahren 4 Operationen bei einem Vulvakrebs: Das erste Mal wurde der Tumor und die rechtsseitigen Inguinaldrüsen, das zweite Mal ein lokales Rezidiv, das dritte Mal

die nicht zur Heilung kommende Wunde und die linksseitigen Inguinaldrüsen und das vierte Mal wieder ein lokales Rezidiv operiert. Trotzdem blieb Patientin 5 Jahre seit der letzten Operation völlig rezidiv- und beschwerdefrei. Zunächst einige Nachfragen! Soll mit oder ohne Drüsenentfernung operiert werden? Hildebrandt, Dieffenbach und Winckel versprechen sich keine Verbesserung des Operationsresultats durch die Entfernung der Drüsen. Blümcke, Bordères, Gonner, Hartmann, Haeckel, Louradour, Mauxion, Müller und Teller empfehlen die Entfernung der vergrößerten und der auch nur einigermaßen zweifelhaften Drüsen. Systematisch in allen Fällen entfernen die Drüsen: Gärtner, Grünbaum, Boyer, Biétrix, Esnault, Döderlein, Faure und Siredey, Mac Cann, Lutzenberger, Goldschmidt, Kreiß und Rupprecht. Stoeckel, Balloch, P. Petit und Mauclair gehen sogar soweit, sämtliche Drüsen, die möglicherweise befallen sein könnten, speziell auch die pelvinen zu entfernen. Mauclaire führte diese Operation bei einem Fall von Vulvakrebs und einem 10 Jahre nach der ersten Operation eingetretenen Rezidiv eines Peniskarzinoms mit Erfolg durch. Daß die Entfernung der Drüsen die Prognose des Klitoriskrebses günstiger gestaltet, haben wir oben an Hand des statistischen Materials nachgewiesen. Aus unseren Erörterungen über die Lymphgefäßbeziehungen der Klitoris schließen wir mit Basset, daß die prinzipielle Entfernung der Inguinal-, Crural- und Retrocruraldrüsen angezeigt ist; eine prinzipielle Entfernung der tiefen pelvinen Drüsen ist nach den Untersuchungen von Rouvière nicht notwendig. Eine andere Frage ist die, ob Tumor und Drüsen isoliert, oder im Zusammenhang miteinander lospräpariert werden sollen. Dittrick und Rupprecht legen dieser Frage keine Bedeutung bei. Boyer, Esnault und P. Petit empfehlen, Tumor und Drüsen getrennt, Koblank und Schauta, sie im Zusammenhang, Biétrix nur, wenn es der Zustand der Patienten erlaubt, sonst in zwei Sitzungen getrennt zu entfernen. Stoekkel, Mac Cann, Mauclaire und Basset geben Operationsmethoden an, die es erlauben, Tumor und Drüsen im Zusammenhang zu entfernen. Wir werden dieselben später kurz skizzieren. Die Vorzüge dieses Verfahrens bestehen in einer Verringerung der Möglichkeit, Krebs- und Infektionskeime vom Tumor in die Operationswunde zu bringen; ferner sollen zuerst die Drüsen und dann erst der Tumor lospräpariert werden, da die Masse des zuerst entfernten Tumors die späteren Manöver hindern würde. Der Tumor soll von oben her entfernt werden, da er dann von der oberen Wand der Urethra leichter zu isolieren ist und die ihn versorgenden Gefäße und die Corpora cavernosa so besser zu übersehen sind. Ausgedehntere Operationen würden in einer evtl. notwendigen Knochenresektion und Entfernung der Urethra bestehen. Albertini und Zweifel bildeten in einem solchen Falle eine neue Urethra. Weißwange beobachtete nach Entfernung der tiefen Inguinaldrüsen bei einer Operation eines Vulvakrebses Störungen der Lymphzirkulation eines Beines; dieselben behoben sich aber nach Verlauf von $1^1/_4$ Jahren wieder spontan. Falk sah nach Anlegen von zirkulären Suturen um den Tumor zur Stillung der Blutung postoperative lokale Gangrän eintreten, ebenso Noble durch allzu straffe Vereinigung der

Wundränder. Auch über die Frage, ob mit Thermokauter oder Messer operiert werden solle, wurde viel diskutiert: Veit rät absolut nur zum Messer, Hofmeier ebenso bestimmt zum Thermokauter. E. Fraenkel hält die Glühhitze für das beste zur Exstirpation des karzinomatösen Klitoristumors, während er für Rezidive und Vulvatumoren das Messer empfiehlt. Auch Küstner hält den Thermokauter bei Klitoriskarzinom für besonders angebracht. Weber verwendet das Messer unter Anwendung besonderer Vorsichtsmaßregeln zur Verhütung der Einimpfung von Krebskeimen, bestehend in Umwickeln der Geschwulst mit Gaze und ausschließlichem Arbeiten mit Pinzetten. Mackenrodt will die Vorzüge beider Verfahren vereinigen durch Anwendung des Forest'schen Hochfrequenzstrom-Messers, das eine lineäre Gewebsauflösung mit nachfolgender Naht der Operationswunde gestattet. Bei Anwendung der nachfolgenden Operationsmethoden dürfte der Anwendung des Messers nichts im Wege stehen, deren unleugbarer Vorzug eben eine Heilung per primam ist.

Stoeckel macht einen Schnitt vom äußeren Rand des M. rectus in gerader Linie über das Adomen bis zum Poupart'schen Bande, derselbe folgt der Richtung desselben nach innen, geht über den Mons veneris, um auf der andern Seite denselben Verlauf zu nehmen. Dadurch wird ohne Eröffnung des Peritoneums ein Zugang zu den Vasa iliaca geschaffen, um die dieselben begleitenden Drüsen entfernen zu können. Der Tumor selbst wird durch Inzision von der Mitte des transversalen Verlaufes des vorhergehenden Schnittes aus in Angriff genommen.

Mac Cann macht beiderseits eine Inzision parallel dem Poupart'schen Bande von der Spina iliaca bis zu den großen Schamlippen. Die Inguinal- und Cruraldrüsen werden nebst dem sie umgebenden Fettgewebe entfernt. Die Iliacaldrüsen werden nach sorgfältiger Mobilisierung des Peritoneums auf beiden Seiten durch einen Ergänzungsschnitt, der vom vorhergehenden abzweigend über die Abdominalwand im Bereich des mittleren Drittels des Poupart'schen Bandes verläuft, zugänglich gemacht. Sind sämtliche Drüsen beiderseits entfernt, so wird der Tumor ausgeschnitten. Mac Cann führte diese Methodik 10 × durch, bei 8 Vulva- und 2 Klitoriskrebsen.

Mauclaire präpariert, wie beim Vorgehen zwecks Ligatur der A. iliaca externa nacheinander die Cruraldrüsen, diejenigen des Canalis cruralis und inguinalis, dann die der Fossa iliaca, um darauf den Primärtumor und das Drüsenpaket in einem Stück zu entfernen. Basset arbeitete auf Grund von Leichenversuchen unter Berücksichtigung seiner Injektionsversuche eine Methodik aus, die ein sehr schonendes Vorgehen ermöglicht und doch sämtliche in Betracht kommenden Drüsen zu entfernen erlaubt; sie soll daher eingehend geschildert werden:

I. Hautschnitt von einem Punkt daumenbreit innerhalb der Spina iliaca ant. sup. nach unten und innen verlaufend geht nicht dem Poupart'schen Bande, sondern dem Canalis cruralis parallel, unmittelbar vor diesem, geht nach unten innen vor dem Annulus inguinalis ext. und endet medial von diesem im Niveau des Tuberculum ossis pubis.

II. Präparation der Haut der Wundlappen, Spaltung der Aponeurose

des M. obliquus ext. parallel zum Canalis inguinalis in der ganzen Länge desselben. Es erscheint das Lig. rotundum. Abtrennung der Fascien des M. obliquus int. und transversus vom Poupart'schen Bande, um das Lig. rot. in seinem ganzen Verlaufe bis zum Annulus ing. int. zu enthüllen. Zurückhalten des dort erscheinenden peritonealen Blindsacks und hochziehen der verschiedenen Muskelschichten der Abdominalwand. Man hält sich darauf nach außen vom Lig. rotundum, das dort seine Krümmung beschreibt, um nach innen zu verlaufen, und findet so in der Gegend des Ursprungs der A. circumflexa ilium profunda aus der A. iliaca externa lateral von letzterer die laterale retrocrurale Drüse. Mobilisierung letzterer aus der Nische, in der sie liegt, und der Fettgewebsplatte, die sich medial in die Fettgewebsumhüllung des Lig. rotundum fortsetzt, Durschneidung des Lig. rot. in der Tiefe, Versenkung des zentralen Endes, Abpräparieren des peripheren Teiles nebst dem es umgebenden Fettgewebe mit Schonung oder Durchschneidung der den Canalis inguinalis durchsetzenden Nervenbündel bis zur peripheren Aufzweigung des Bandes, die man bis auf den Knochen gehend freilegt.

III. Durchschneidung des Poupart'schen Bandes 1 cm innerhalb der Vena femoralis, Zurückschlagen der beiden Enden, des medialen evtl. unter Lösung der knöchernen Insertion des Gimbernat'schen Bandes. Ligierung und Durchschneidung der diese Gegend oberflächlich überquerenden Vasa epigastrica inferiora. Jetzt findet man die mediale retrocrurale Drüse, die mobilisiert wird. Von ihr aus geht man peripherwärts zur Cloquet'schen Drüse, die von der Vena femoralis und der pectinealen Oberfläche abgelöst wird. Um das hier endigende untere Lymphgefäßbündel bis zu seinem clitoridealen Ursprung zurückverfolgen zu können, muß ein Zugang zur oberen Partie des Scarpa'schen Dreiecks geschaffen werden. Dazu ist ein zum ersten Hautschnitt senkrechter zweiter Schnitt bei der oben erwähnten Führung des ersteren nicht notwendig; es genügt eine Mobilisierung und starkes Abwärtsziehen des unteren Wundlappens, um das ganze Zell- und Fettgewebe vom lateralen Rand des Dreiecks bis zu den großen Labien, indem man bis auf die Muskelfasern des M. adductor brevis und pectineus präpariert, abtragen zu können. Hält man sich darauf an die mediale Seite der V. femoralis, so kann man vollends die ganze Reihe der ihr entlang liegenden tiefen cruralen im Zusammenhang mit der medialen retrocruralen und Cloquet'schen Drüse freimachen, indem man die Vena femoralis nach außen zieht. Sollte die mediale untere Gruppe der oberflächlichen Drüsen des Scarpa'schen Dreiecks stark ergriffen sein, so wird die Vena saphena ligiert und durchschnitten.

Bei mageren Individuen kann man auch nach Isolierung der lateralen retrocruralen Drüse sich sofort der medialen zuwenden, sie isolieren, dann das Poupart'sche Band durchschneiden, entlang der Vene fortschreitend die Cloquet'sche, dann die tiefen cruralen Drüsen neben der Vene, die Inguinaldrüsen und den unteren transversalen Lymphstrang vor den Adduktoren bis in die großen Labien isolieren und so einen vollständigen Kreislauf beschreiben.

IV. Im Interesse der Asepsis läßt sich jetzt, schon ehe der Primärtumor in Angriff genommen wird, der Defekt der Inguino-Cruralgegend decken. Man geht ähnlich vor wie bei der Operation einer Cruralhernie, indem man die beiden Enden des Poupart'schen Bandes in Kontakt miteinander an die Aponeurose des M. pectineus und an das Lig. Cowperi annäht, ohne die Femoralvene zu komprimieren. Dann zieht man die Muskulatur der Bauchwand herunter und näht den M. transversus, obl. int. und die Aponeurose des M. obl. ext. fest an das so wiederhergestellte Poupart'sche Band. An der Innenseite läßt man einen Spalt für einen kleinen Drain, der zu den Vasa iliaca führt.

V. Zur Exstirpation des Primärtumors wird ein Transversalschnitt von den Enden der beiden Inguinalschnitte weit oberhalb des Tumors über den Mons veneris geführt. Schnitt an der Unterseite des Tumors einige Millimeter oberhalb des Meatus urinarius, lateralwärts durch das obere Viertel der kleinen und großen Labien durchgehend. Der Schnitt wendet sich nach oben, um etwas innerhalb der Genitocruralfalte verlaufend zum Vereinigungspunkte des lateralen und transversalen Schnittes zurückzukommen. Progressive Entwicklung des Tumors von oben nach unten, wobei die Vorderfläche der Symphyse mit ihren Ligamenten besonders sorgfältig abgeschabt wird. Durchschneidung des Ligamentum suspensorium clitoridis und der Gefäße der Klitoris. Die Corpora cavernosa werden soweit wie möglich vom Tumor entfernt durchschnitten und die Blutung durch tiefe Suturen gestillt. Die Trennung von der Urethra ist nach Einführung einer Sonde in dieselbe leicht, worauf der Tumor zusammen mit dem Fett- und Lymphgefäßpaket abfällt.

VI. Die Deckung des so entstandenen Substanzverlustes ist leicht: Man mobilisiert die beiden vertikalen, lateralen Ränder; in der Medianlinie lassen sie sich darauf aneinandernähen. Dann nähert man an die beiden oberen Enden dieser aneinandergenähten lateralen Lappen durch leichte Senkung desselben den oberen, durch den Rest der Bedeckung des Mons veneris gebildeten Lappen. Im Notfalle muß ein autoplastisches Verfahren wie das von Dudley für die totale Vulvektomie angegebene angewandt werden. Eine sorgfältige Wiederherstellung und Fixation des Orificium externum urethrae ist unerläßlich. Einige Tage bleibt ein Verweilkatheter liegen. Die oben angegebene Operationsmethode ist die nach den von Roux-Berger gegebenen Gesichtspunkten etwas modifizierte Basset'sche.

Welcher Art sind die Erfolge der Strahlentherapie? Die Röntgentherapie scheint im großen ganzen sowohl bei Anwendung harter wie bei der von weichen Strahlen für den Vulvakrebs nicht geeignet zu sein. Was die Dosierung anbelangt, so empfiehlt Veit, der übrigens glaubt, daß die Röntgentherapie für das Vulvakarzinom neben der operativen Behandlung ernstlich in Betracht komme, 1½—2 mal pro Woche je 10 Minuten lang mit einer weichen Röhre zu bestrahlen; nach 3—4 Sitzungen solle aber jedesmal eine mehrwöchige Pause eingeschoben werden. Für die Nachbehandlung, sowie zur postoperativen Homogenbestrahlung sollen harte Röhren verwendet und granulierende Wunden sollen 2—3 mal während der Heilung

mit weichen Röhren bestrahlt werden. Frank Schulz bezeichnet als größtzulässige Dosis $^3/_4$ Volldosen, der Zeitabstand zwischen den einzelnen Bestrahlungen solle von vornherein größer als 3 Wochen gewählt werden. Er gibt an, die Schleimhaut und die Haut der großen Labien sei überempfindlich und neige zur Entwicklung von Teleangiektasien. H. Eltze, Allmann, Caan und Werner, Jacobs, Kehrer, Runge, Prochownik und die Freiburger Klinik konnten keine besonderen Erfolge mit der Röntgentherapie des Vulvakrebses erzielen. Auch Jung kann nur die postoperative und die palliative Bestrahlung inoperabler Fälle empfehlen, im allgemeinen solle nach Möglichkeit die Radikaloperation ausgeführt werden. Sigwart und Krömer berichten von günstigen Erfolgen bei Kombination der Röntgen- mit der Mesothoriumtherapie; ebenso Gauß und Jung. Bumm empfiehlt ebenfalls die Kombination mit Mesothorium; gleichzeitig spaltet er den Tumor, um ihn für den Eintritt der Strahlen möglichst zugänglich zu machen. Krönig zieht die kombinierte Röntgen-, Mesothorium- oder Radiumbehandlung der operativen vor. Latzko rät zur Radiumbehandlung flacher Karzinome der Vulva und Vagina, nach vorheriger Entfernung der Leistendrüsen. Auch mit der Verbindung der Strahlen- mit der Chemotherapie werden gegenwärtig Versuche gemacht. An der Heidelberger Klinik wandte Werner regelmäßig zur Verstärkung der Strahlenwirkung die intravenöse Injektion einer Encytollösung an, beginnend mit 2—3 ccm einer 10%igen Encytollösung auf 20 ccm physiologischer Kochsalzlösung und bis zu einer Höchstdosis von 5 ccm reiner Substanz ansteigend. Winkler berichtet von zwei Fällen der Jenaer Klinik: Der eine wurde durch Anwendung harter Röntgenstrahlen mit lokaler Injektion von wolframsaurem Kalzium und intravenöser Encytolinjektion, von 2 auf 20 ccm Kochsalzlösung bis zu 7 auf 30 ccm ansteigend, bedeutend gebessert. Der andere Fall betraf ein ausgedehntes Karzinom der großen Labien und der Klitoris: es wurden erst 50, dann 2×50 mg Mesothorium angewandt; als Filter wurde ein 0,3 mm Silberfilter benutzt. Die Dauer der Bestrahlungen betrug 4 bis 44 Stunden. Nach 3 Monaten ergab eine Probeexzision nur mehr entzündliche Veränderungen, ohne Spur von krebsiger Infiltration. Wenn also die Röntgentherapie keine wesentlichen Erfolge zeitigte, so muß das Resultat der Mesothoriumbehandlung noch abgewartet werden, da die ganze Frage noch nicht spruchreif ist. Des Interesses halber möge noch kurz auf einige andere Behandlungsarten hingewiesen werden: Auf physikalischen Prinzipien beruhen die Refrigeration und Vereisung von Keating-Hart, die Anwendung flüssiger Luft, die Photo- und Heliotherapie und die Fulguration von Keating-Hart. Unter den arzneilichen Mitteln haben eine kaustische und desinfizierende Wirkung: Karbol-, Salpeter-, Osmium-, Chrom-, Pikrin-, Milch- und Salizylsäure. Entzündliche Reaktion und Nekrobiose bewirken: Brom, Phosphor, Argent. nitricum, Chlorzink und Jequirity. Cattanea berichtet über die Heilung eines histologisch diagnostizierten Klitoriskrebses mit Ausdehnung auf die Labia minora und den Meatus urinarius durch $1^1/_2$jährige fortgesetzte Anwendung von Jequirity. W. Reusch erzielte durch Anwendung des Zeller'schen Verfahrens eine glatte Heilung

eines ausgedehnten Karzinoms der Klitoris, Labia maiora und minora. Bei Fällen, wo die Einwilligung zur Operation nicht gegeben wird und auch die Bestrahlung in einer Klinik nicht durchgeführt werden kann, mag man sich dieser Methoden erinnern. Palliativ kämen atrophierende Ligaturen, Durchschneidung und Exstirpation der die äußeren Genitalien versorgenden sensibeln Nerven in Betracht. Menge empfiehlt als Palliativbehandlung am meisten eine oberflächliche Thermokauterisierung des Tumors mit nachfolgenden Jodwaschungen.

Die Anwendung von Morphium, Heroin, Antipyrin und Orthoform, sowie die Durchführung einer roborierenden Diät sind unentbehrliche Bestandteile der Allgemeinbehandlung.

Zum Schluß meiner Arbeit ist es meine angenehme Pflicht, Herrn Prof. Dr. Amann sowie Herrn Ass.-Arzt Dr. Bab für die gütige Unterstützung auch an dieser Stelle meinen Dank auszusprechen.

riert mit Messer. op. Th. = operiert mit Thermokauter. M. = Monate. J. = Jahre. p. op. = nach der Operation. Mikr. = mikroskopisch. Dr = Drüsen. r. l. J. Dr. = Inguinaldrüsen rechts, links. Rez = Rezidiv.

Autor	Alter	Zahl d. Geburt	Angebl. Dauer	Sitz der Affektion	Drüsen-Vergr.	I. Operation	Rezidiv	II Operation	Bemerkungen
Abadie	47 J.		8 J	Cl. vergrössert weiss, verhornt	+	Op : Tu. + Dr.			Seit 8 J. Pruritus Leukopl. d. gr. u. kl. L. Mikr. beginnendes Karzinom
Balloch	65 J.			Cl. + Frennl. + gr. L. + Introit vag. ulz.	—	Op.: Tu.	+ r. l. Dr. 5 M p. op.	Dr.Op.	5. M. p. II op. II Rez. pelvin. † 11 M. p. I Op.
„	76 J.			Cl. + l. gr. u kl. L.	—	Op.: Tu. + Dr.	+ uretroves		† 4 M. p. I Op.
Barnsby	59 J.			Cl.	+				Mikr.: Tu + Dr. karzinomat.
Basset			3 M.	Cl. + Präp. nussgr. ulz.	+ beiders.	Op.: Tu. + Dr.	— 18 M p. I Op.		Mikr.: Dr. negativ. Tu.: Plattenep-Karz Seit mehr. Jahren Prur. und Urinbeschwerden
Behrend	43 J.	2	5 Woch Trauma	Cl. hypertraum. ulz. gr. u. kl. L	+ beiders	Op.: Tu. M.	— 1 J. p. op.		Mikr.: Plattep-Carz. Drüsen spontan zurückgegangen
„	58 J.	8	1 J.	Cl. kirschgr. + r. gr. L.	—	Op.: Tu. M.	— 1 M p. op.		Mikr.: Karz. „Heilung“
Berećz	23 J.	2	einige Wochen	Cl. + Urethra Vestib. vag. Schambein	+ beiders.	Inoperabel			
Bertino	34 J.	0		Cl. gut abgegrenzt	—	Op.: T. M.	+ lokal		† 10 M. p. op. Vor 1 J. Dermoidzyste. Mikr.: Adenokarz.
Blümcke	77 J.	2	2 M.	Cl. + Urethra nussgross		Inoperabel			
„	54 J.		4 M.	Präp. Cl. nussgr. + r. kl. L. ulz.	—	Op.: Tu. M.	+ lokal 1 J. p. op.	Op. Rez.	5 M. p. II op. 3tes Rez. † 2 J. p. I op.

Autor	Alter	Zahl d. Geburt.	Angebl. Dauer	Sitz der Affektion	Drüsen-Vergr.	I Operation	Rezidiv	II. Operation	Bemerkungen
Blümcke	64 J.	1	1 J.	Cl. + Urethra + r. L. + Mons veneris		Op.: Tu.			† Pneumonie 13 Tage p. op.
„	42 J.		2 J.	Cl. + r. gr. L.	+ beiders.	Op.: Tu. + Dr.	+ lokal 1 J. p. op.		† schnell am Rezidiv
„	58 J.		6 M.	Cl. + Meatur + vagina		Inop.			† rasch. Sekt.: Lungen-Metast.
„	65 J.	1	3 Woch.	Cl. + Vulva	+ beiders.	Op.: Tu. + Dr.	+ rasch	II. Op.	2tes Rez. 2 M. p. II op. III op. rezidivfrei 4 J. p. I op.
„	42 J.			Cl.		Op.: Tu.	+ 2 J. p. I Op. im Parametrium		Aszites Oedem des l. Beines
Bochensky				Cl.		Op.: Entfernung der ganz. äuss. Genitalien			„Heilung". Kraurosis vulvae.
Boivin et Dugès	34 J.	2	1 J.	Cl. + äussere Senit. + Vagina. Cl. kleinfingergross. Ulz.		Inoperabel			† Seit 6 J. Pruritus dann Hämorrhag. spät. Vergrösserung d. Klit.
„	45 J.	2	2 J.	Cl. faustgr. Tu. gestielt, + kl. L.		Op.: Tu.			† 1 M. p. Op. Sekt.: Aszites, Lebermetast.
Boni	58 J.		4 M.	Cl. Tu. nussgr.	—	Op.: Tu. + leukoplak. Stellen			Leukopl. und Kraur. vulvae. Mikr.: Karz.
Boyer	55 J.		1 J.	Cl. + Präp. Cl. Tu.	+ beiders. u. im Becken	Op.: Tu. + Dr.			Mikr.: Plattenep.-Ka.

Autor	Alter	Zahl der Geburten	Angeb. Dauer	Sitz der Affektion	Drüsen-Vergr.	I. Operation	Rezidiv	II Operation	Bemerkungen
Braun				Cl.		Op.: Tu.			
Brindel	70 J.	1	1 M.	Cl. + Präp cl. + l. kl. L.	+ lks.	Op.: Tu. + Dr.	+ 3 M p. op.		† general. Karzinose Mikr.: Plattenep-Ca.
Bunge	66 J.			Cl. + L. 5 ₰ Stückgr. ulz.		Op.: Tu.			Prur. seit 3½ Jahren
Clermont et Timbal	43 J.		5 M.	Präp. Cl. + Urethra	+ rechts	Op.: Tu. radikal + J. Dr. + Crur. Dr. + Beckendr.	—		Keine Leukoplakie! Mikr.: Epith. melanot.
Corydon	69 J.	6	2 J.	Cl. Tu. 3—4 cm Durchmesser ulz.	+ beiders.	Op.: Tu. + Dr.	11 M p op.		„Heilung" Mikr.: Plattenep.-Ka. seit 2 Jahren Pruritus
Czervinsky	58 J.		einige M.	Cl. Tu. nussgr. ulz. + r. g. L.	+ beiders.	Op.: Tu. + r. g. L.			
„	36 J.		5 J.	Cl. Tu. nussgr. + k. L.	—	Op: Tu. + k. L.			
„	58 J.	8	2 J.	Cl. Tu. nussgr. ulz.	—	Op.: Tu.			Papillome d äusseren Genit Aus einem dieser hat sich der Cl. Tu. entwickelt
Dartigues et Thomas	60 J		7 J.	Cl. fissuriert ulz.	—	zunächst Radiotherapie. Später Op.: Cl. + l. g. L.	+ 15 M p. op. in l. I. Dr.	Op. Dr	† 4 M. p. II op. an Lungenembolie. Seit 7 J. Pruritus Leukopl. der ganzen Vulva. Mikr.: Karz.
Dauriac	48 J.	3	1 J.	Cl. Tu. nussgr.	—	Op: Tu. Th.	— 3 W. p. op.		„Heilung". Mikr: Ka.
Day	60 J.	11	4 M.	Cl. Tu. erdbeerförmig v. Präp. ausgehend		Op.: Tu.			Mikr.: Plattenep.-Ka.

Autor	Alter	Zahl d. Geburt.	Angebl. Dauer	Sitz der Affektion	Drüsen-Vergr.	I. Operation	Rezidiv	II. Operation	Bemerkungen
Deschamps	75 J.	1	2 M.	Cl. + g. L. + Vag. ringförm.	+ beiders.	Inoperabel			† Mikr.: Ka. Dr. +
Duvergey	81 J.	12	1 J.	Cl. Tu. pflaumengr. + k. L.	+ beiders.	Op.: Tu. + Dr. radikal	— 1/2 J. p. op.		Seit 3/4 Jahren Jucken. Keine Kraur. od. Leukopl. Mikr.: Ka. Dr. + „Heilung“
Edis	43 J.	0	18 M.	Cl. Tu. vaskulär	—	Op.: Tu. Th.	— 4 M p. op.		„Heilung“
Engström	21 J.	0	1 J. vorher Trauma	Cl. Tu. ulz. vord. Kommissur, k. L.	+ beiders.	Op : Ulc. + Dr.	+ 9 M p. op. lokal + l. J. Dr.	Op. Tu + Dr.	† 1 J p. I op. Mikr.: Ka. Dr. +
„	49 J.	2	4 M.	Cl. Tu. 3 cm Durchmesser, ulz. + l. g. L.	+ beiders.	Op.: Tu. + Dr.	+ 7 M p. op. r. J. Dr. + Mons. Ven.		† 1 J. p. I. op. Mikr.: Ka., Dr. r +, l —
Faguet	47 J.	5	8 M.	Cli., ob. Kommis., nussgross, g. u. k. L.	—	Op.: Tu.			Mikr.: Platenep Ca. Seit 7—8 J. Prur.
Falk	73 J.			Cli., nussgr. Tu., ulz.	+	Op.: Tu.	— 9 M p. op.		Mikrosk.: Ca.
Faure J. L.	27 J.		mehrere M.	Cl. + präp. Cl., k. L. ulz.		Op.: Tu.	9 M p. op. Dr.	Inop.	† rasch
Faure et Siredey				Cl.	+ beiders.	Op.: Tu. + Dr.	— 5 J. p. op.		
Fileux	76 J.		5 M.	Cli. hypertr. ulz. k. L.	—	Op.: Tu. M.	+ lokal		† 6 M. p op. Mikr.: Plattenep. Ka. Hornperlen Glykogen.
Flatau	65 J.	ari-ura		Cl. Tu. faustgr.					Jahrelang bestandenes

Autor	Alt	Zahl Geb	Dauer	Affektion	Vergr	I. Operation	Rezidiv	ration	Bemerkungen
Flater	70 J.	2	1 J.	Cl. Tu gänseeigrosspapillomat ulz + l. g. L.	+ J. D. beiders. + Abdomin. Dr.	Op.: Tu. Th. + l. g. L. Fulguration d. I. Dr. + Abd. Tu.			† Peritonitis 1 M. p. op. Sekt.: eitr. Vulvit + Metast. in Krur. u. J. Dr. Retrocrur. Abscess
„	62 J.	12	½ J.	Cl. Tu. pflaumengr. ulz. + k. L.	+ beiders.	Op: Tu. + Dr. radikal	— ½ J. p. op.		„Heilung". Jucken seit ¾ J. Keine Kraur. Mikr.: Plattenep. Ka. Dr. +
Flockemann	68 J.	0	einige M.	Cl Tu. nussgr. papillomatös	+ beiders.	Op.: Tu. + Dr.	+ 5 M p. op.	II. Op.	„Heilung" Mikr.: Ka.
Francke	68 J.		3 M.	Cl. u. präp. ulz. + lk. Seite d. äuss. Gen.	—	Op.: Tu.	+ 2 J. p. op.	II. Op.	2tes Rez. 1 M p. II op. Mikr.: Plattenep. Ka.
Fränkel E.	31 J.	0		Cl.		Op.: Tu.	+ 18 J. p. op. l. k. L.	II. Op. Tu	2tes Rez. 6 J. p. II op. an M ven n. J. Dr. III op.: Lok + l. Dr. Recidivfrei 6 J. p III op.
Frankl O.	65 J.	8	5 M.	Cli. Tu. nussgr.	+ beiders.	Op.: Radikal			Mikr.: Psammokarz. Dr. +
Godart	68 J.	0	3 M.	Cli. Tu. ulz. + r. k. L.		Op.:			Mikr.: Ca. Lues +
Goffe	43 J.	0		Cli.	+	Op.: Tu. + Dr.	+ 5 M p. op.	II. Op.	„Heilung" Mikr.: Ka.
Goldschmidt	54 J.		6 M.	Cli. Nachbarschaft kraurotisch	+ beiders.	Op.: Vulvektomie + J. u. Crur. Dr.	+ 2 M p. op. l. J. Dr. + lokal	Inop.	Kraur. vulvae. Prur seit 1 J. Mikr.: Ka.
Grad	52 J.			Cl. + k. L. ulz.		Op.: Tu. + Lab.			„Heilung". Prur seit 3. J Kraur vulv. Mikr. Plattenep. Ka.

Autor	Alter	Zahl d. Geburt.	Angebl. Dauer	Sitz der Affektion	Drüsen-Vergr.	I. Operation	Rezidiv	II. Operation	Bemerkungen
Grünbaum			3 J.	Cl. + k. L.	+ beiders.	Op.: Tu. + Dr.			† 18 M p. op. unbekannte Ursache
„	58 J.		4 M.	Cl. + vordere Kommissur + k. L.	+ beiders.	Op : Tu. + Dr.	+ rasch lok. + Dr.	Inop.	† 7 M p. I op.
Heyfelder				Cl. + k. L.					
„				Cl. + k. L.					
Hirigoyen	65 J		6 M.	Cli., Tu. pap. 6 cm Durchm.	+ lks.	Op.: Tu. Th.			† 1 J. p. op. general. Karzinose. Mikr.: Plattenep. Ka.
Hutchinson	50 J.		4 M.	Cl. vord. Kom.	—	Op.: Tu.	+ 4 M p op. lok. + Dr.		† 10 M p. op.
„	53 J.	7		Cl. Tu ulz.	—	Op : Tu. M.	+ 15 M p. op. lok. + Dr.		
„	48 J.	3	1 J.	Cl. Tu. nussgr.	—	Op.: Tu. Th.			Mikr : Plattenep. Ka.
Huber	55 J.	8	6 M.	Cl. Tu. ulz, präp. k. L.	+ lks.	Op.: Tu. Th.	— 1 M p. op.		„Heilung". Seit 3 J. Prur. Dr. spontan zurückgegangen.
Ingermann-Amitin	47 J.	7	5 M.	Cl. Tu hühnereigr. gestielt ulz. + g. L.		Op.: Galvanok. Schlinge	+ 15 M p. op. r. J. Dr.		
„	62 J.			Cl. Tu. nussgr. + k. L. ulz.	+	Op.: Tu. + Dr.	+ 1 J. p. op.	II. Op.	
Jakobs	59 J.		einige M.	Cli. Tu. hühnereigr. ulz. + l. k. L.	+	Op.: Tu. + Dr.	+ 6 M p. op. lokal	II. Op.	Kurz darauf 2tes Rez. u Exitus. Mikr.: Ca. Seit mehreren J. Prur.

	Alter	Zahl der Ce	Dauer	Affektion	Vergr.	I. Operation	Rezidiv	ration	Bemerkungen
Jakob	63 J.			Cli.	+ beiders.	Op.: Tu. + I. Dr.			„Schon vorher 2× unvollständig operiert“
Jakoby	56 J.	13	1½ J.	Cli. Tu. ulz.	—	Op.: Tu M.	+ 14 M p. op. beiders. I. D.	Inop.	Seit 2½ J. Pruritus Mikr.: Plattenep. Ca.
„	65 J.	1	1 M.	Cli. Tu.	—	Op.: M. u. Th.	+ 5 M p. op. lks. J. Dr.	II Op. Th.	Rezidivfrei 1 J. p. II op. Mikr: Plattenep. Ka. Leukoplakie
Jouin	44 J.	2		Cl. + g. L. ulz.	—	Op.: Th.	— 2 M p. op.		Leukoplakie seit über 2 J.
Koppert	54 J.	1		Cl. Tu. 6 cm lang, 4 cm dick + k. L.	+ beiders.	Op.:			Mit 8 Jahren Trauma u. seither persist. Hämatom an d. Stelle d. Neubild.
„	59 J.	9		Cl. + L. r. + Urethra	+	Op.: Tu. + Dr.	+ I. Dr. rasch		† ½ J. p. op.
„	43 J.	6	4 M.	Cl. + r. g. L. ulz.	—	Op.: Tu.	+ 5 M p. op.		† allgem. Karzinose Ascites. Mikr.: Ka.
„	68 J.	1	4 M.	Cl. + Vulva		Op.: Tu.	+ 4 M p. op. lok. + r. I. Dr.	II. Op.	† 1 J. p. I op. Mikr.: Ka.
Kuliga	70 J.	9	3 J.	Cli. Tu. ulz.	+ beiders.	Op.: Th. Tu. + Dr.			Mikr.: Ka. Dr. — „Heilung“
„	63 J	10	3 J.	Cli. + k. L. ulz.		Op.: M Tu. + J. Dr. + Crur. Dr.			Mikr.: Ca. Dr. + „Heilung“
Küstner	61 J.		1½ J.	Cl. + k. L. + l. g. L.	—	Op.: Tu.	+ 1 J. p. op. I. Dr.		† Kachexie.

Autor	Alter	Zahl d. Geburt.	Angebl. Dauer	Sitz der Affektion	Drüsen-Vergr.	I. Operation	Rezidiv	II Operation	Bemerkungen
Küstner	51 J.		6 M.	Cl. Tu.	+ beiders.	Op.: Tu. + Dr.			Mikr.: Ka. Dr. l. + r. —
v. Langsdorff				Cl. Tu. apfelgr.	+ lks.	Op.: Th. Tu.			† 2½ M. p. op. Mikr.: Ca. Dr. +
Leech	29 J.			Cli. Tu. taubeneigross	+ rechts	Op.: M Tu. + Dr.	+ 1 J. p. op. i. r. g. L. lokal + Dr.	II. Op. Tu. + Dr.	2tes Rez. † an Verblutung aus Rez.
Léger	62 J.		1 J.	Cli. Tu.		Op.: Tu.	+ 1 M p. op.	II. Op. Th.	† 1 J. p. I Op. Kachexie Metast. i. Niere u. Lunge
Lehmann	54 J.	8	10 M.	Cli. Tu. + g. L. ulz.	+ beiders.	Op.: Tu. + Dr.	— 1 M p. op.		„Heilung“
„	53 J.	7	4 M.	Cl. Tu. ulz.	—	Op.: Tu. M	+ 6 M p. op. I. Dr. + Lokal.	Inop.	
Leigday	60 J.	11	4 M.	Präp. cl. + k. L. Tu kirschgr.		Op.:			Mikr.: Ka.
Leprevost	52 J.	3		Cl. + l. k L. + Vagina	+ rechts	Op: M. Tu. + Dr.	+ 3 M p. op. Vag. + Dr.		† 5 M p. I Op. Kachexie Seit 5 J. Prur.
Lewers	52 J.			Cl. Tu.	+ beiders.?	Op.: Tu. + Dr.	— 4 J. p. op.		
Lockwood	70 J.	2	1 J.	Cli. Tu. 2 cm lang, ½ cm breit + k. L.	—	Op.: Tu. M	+ 8 M p. op. Dr.	II. Op Dr.	† 10 M p. I Op. Mikr.: Ka. Dr. +. Seit 6 J. Urinbeschw.
Lovrick	56 J.	8	1 J.	Cl. Tu. hühner-					Mikr.: Plattenep. Ka.

Autor	Alter	Zahl d. Geburten	Dauer	Affektion	Drüsen-Vergr.	I. Operation	Rezidiv	Inoperation	Bemerkungen
Lipinsky	60 J.	11		Cl. Tu. pap. ulz.	+ beiders.	Op.: Tu. + Dr.	— 1 J. p. op.		Mikr.: Ka. Dr. + 2 Papillome an g. L. Kongenit. Fehlen d. k. L. Missbildung d. Cl.
Lucas-Championnière et Péchard	65 J.			Cl + kl. L. + r. g L. + Vag.	+ beiders.	Kauterisat.			† 6 M. p. op.
Lutzenberger	25 J.			Cl. + k. L.	—	Op.: Ta.	+ rasch	Inop.	
Mc Clintock	66 J.		6 M.	Cl. + Urethra		Inop.			Seit 1½ J. Prur.
Mauclaire	70 J.			Cl. Tu. nussgr. ulz. + l. k. L.	+ beiders.	Op.: Tu. + Dr. radikal			Mikr.: Ka. „Heilung“
Mayer	64 J	6	1 J.	Cl. + äuss. Gen. 10 cm breites Ulzus	+ beiders. + Dr. d. Mons. veneris	Inop.			† an cerebr. Läs. allgem. Hautmetast. Mikr.: Scirrhus Dr. +. Seit 2 Jahren Schmerzen
„	64 J.	2	3 M.	Cl. Tu. ulz. + k. u. g. L. + Urethra	+ beiders.	Inop.			† Kachexie. Mikr.: Scirrhus. Seit 2 J. Prur.
Mendes de Leon	66 J.	0		Cl. ulz. + ganze Vulva	—				Seit 10 J. Prur.
Mériel	41 J.			Präp. cl. + Cl. + k. u. g. L. Papillomatös	+	Op.: Tu. + Dr.	+ 5 M p. op. lokal		† Kachexie
Morestin	75 J.		mehrere M.	Cl. + vordere Kommiss. Ulz.	+	Op.: Tu. + Dr.			Mikr.: Ka. Dr. — Leukoplakie d Vulva
Merkle	61 J.	5		Cl. apfelgr. Tu. ulz.	+ b. I. Dz.	Op.: Th. Tu.	+ 5 M p. op. Dr. beiders.		† Marasmus. Mikr.: Ka.

Autor	Alter	Zahl d. Geburt.	Angebl. Dauer	Sitz der Affektion	Drüsen-Vergr.	I. Operation	Rezidiv	II. Operation	Bemerkungen
Münchmeyer	55 J.	4		Cl. kirschgr. Tu.	—	Op.: Tu.	+ 2 J. p. op.		
Neuhaus	52 J.			Cl. Tu. nussgr. ulz	—	Op.: Tu. + r. k. L.			Mikr.: Ka. Prur. seit 2 J.
Noble	65 J.	multipara.		Cl. Tu. 1 1/2 cm lang u. 1 1/2 cm breit + r. g. L.	—	Op.: Tu. + Dr.			„Heilung." Mikr.: Ka. Dr. — Prur. seit 20 J.
Ohlshausen	69 J.	6	1 1/2 J	Cl. Tu. 6 cm lang, ulz. fingerförm. Vord. Kommissur	+ lks.	Op.: Tu. + Dr. M	+ 1 M p. op. lok. + l. I. Dr.	II. Op. 2 J. p. Tu + Dr. Th	Rezidivfrei 1 J. p. II Op. Mikr.: Ka. Dr. —
„	67 J.	multipara.	1/2 J.	Cl. Tu. + l. K. L.	—	Op.: Tu.	+ 1 J. p. op.		† a. Rezidiv
Ossing	82 J.	0	1 J.	Präp. Tu. ulz. kl. L.	+	Op.: Tu.	— 8 J. p. op.		Mikr.: Plattenep. Ka.
„	64 J.	7	1/2 J.	Cl. Tu. ulz. papill.	+ lks.	Op.: Tu. + Dr.	— 6 J. 4 M. p. op.		Mikr.: Plattenep Ka. Dr. — Seit mehreren Jahren Prur.
Percheron	70 J.			Cl. Tu. + r. k. L. ulz.	+ lks.	Op.: Tu. + Dr.	+ 1 1/2 J. p. op. lok. + Dr.		† 2 J p. I Op. Mikr.: Ka. Dr. + Sekt.: Dr d. Art. iliac, Aorta, kl. Becken, Uter. Crur. karzinomatös
Perruchet	25 J.	1	4 M.	Cl. Tu. nussgr.	—	Op.: Tu. + leukopl. Plagnes	+ 2 1/4 J. p. op. l. I. Dr.	II. Op. I Dr.	† 2 1/2 J. p. I Op. faustgr. Tu. i. kl. Becken Leukoplakie Prur. seit mehr. J.
Petit, L. H.	55 J.			Cl. + k. u. g. L.	—	Op.: Galvan.			† Erysipel
Polaillon	70 J.	6	3 Woch.	Cl. Tu. hühnereigr. + k. L.	—	Op.: Tu. Th.			

Autor	Alter	Zahl d. Geburt	Angebl. Dauer	Sitz der Affektion	Drüsen-Vergr.	I. Operation	Rezidiv	II. Operation	Bemerkungen
Potenko	43 J.		8 M.	Cl. Tu. pflaumengr. + g. L.	—	Op.: M. Tu.	— 1 J. p. op.		„Heilung“
Prinzetau				Cl.		Op.: Tu.	— 2 J. p. op.		
Raether	54 J.			Cl.		Op.: Tu.			
Riedinger	54 J.	0		Cl. Tu. gurkengross 1 cm Durchmesser	+ lks.	Op.: Tu. Th	+ 2 J. p op.i. Dr.	II. Op. Dr.	3tes Rezid. † Karzinose
Richet	40 J.	1	6 M.	Cl. Tu. pap.	+ beiders.	Op.: Tu. + Dr. Th.	+ 2 M. p. op. lokal.	II. Op. Th. Tu.	Rezidivfrei 2 M p. II Op. „Heilung“ Mikr.: Ka. Dr. —
RobertsLloyd	45 J.			Cli. Tu. + r. u. l. g. L.	—	Op.: Tu.	— 18 M p. op.		Mikr.: Ca.
„	31 J.		7 J.	Cli. Tu.		Op.: Tu.			Mikr.: Ca. Seit 7 J. Tu. d. Klit. keine Schmerzen
Rochard et Nandrot	65 J.		2 J.	Cli. Tu. + r. g. u. k. L. ulz.	+ rechts	Op.: Tu. + Dr. Crur.-Dr. nicht entfernt	— 2 J. p. op		
Roche	62 J.			Cli. Tu. olivengross	—	Op.: Tu.			Seit 15 J. Prur. Mikr.: Ka.
v. Rokitansky	66 J.	9		Cli. Tu. nussgr.	—	Op.: Th. Tu.			
Rothschild Fall V	79 J.	8	2 M.	Cli. Tu. nussgross		Op.: Tu. M	+ 3 M p. op. lokal.	Röntgen-Therapie	1 M p. Röntgenth.: Metastas über Symphyse + I Dr. beiders. † 8 M p. I Op. Karzinose Verblutung. Mikr.: Basalz-Krebs, 2 J. vorher Hautkrebs d. lk. Schläfe operiert

Autor	Alter	Zahl d. Geburt.	Angebl. Dauer	Sitz der Affektion	Drüsen-Vergr.	I. Operation	Rezidiv	II. Operation	Bemerkungen
Schleiff	54 J.	9	1 J.	Cli. Tu. nussgross + k. u. g. L. ulz.	+ beiders.	Op.: Tu. M.	+ 3 M. p. op. Mons. ven. + Dr.	Op.: M.	† 10 M p. op. Kraurosis vulva
„	59 J.	4	5 M.	Cli. Tum. + L. ulz.	+ lks.	Op.: Tu. + Dr.			† 18 M. p. op.
„	62 J.	5	3 M.	Cli. Tu. apfelgross	—	Op.: Tu. M. radikal			„Heilung." Mikr.: Ka. Kraur. vulva. Seit 1 J. Prur.
Schmidlechner	67 J.	10	1 J.	Cli. Tu. nussgross papill. + r. k. L.	—	Op.: Tu. M.	+ 1 J. p. op.		† 16 M. p. I Op. Mikr.: Ka. seit 4 J. Prur.
„	59 J.	2	2 M.	Cli. Tu. nussgross + k. L.	+	Palliativop.			Mikr.: Plattenep. Ca.
Schramm	75 J.			Cli. Tu.	—	Op.: Tu.	— 5 J. p. op.		
„	76 J.			Cli. Tu. + r. k. L.	—	Op.: Tu.	— 5 J. p. op.		
Schwartz	71 J.			Cl. + k. L.	+ beiders.	Op.: Tu. + Dr.	— 6 M p. op.		Mikr:: Ka. Dr. +
„	68 J.			Cl. + k. L.	+	Op.: Tu. + Dr.	— 2 J. p. op.		† Lungenödem p. 2 J. 2 J. vorher op. an Vulva-Ka., 18 M. p. II op. Rez. lok. + Dr., 8 M. p. III op. lokal. Mikr.: Ka. Dr.
„	58 J.			Cl. + k. L. + r. g. L.		Op.: Tu.	+ Dr.		† 4 J. p. I Op. an Rez. Iliacal-Dr. karzinom. 2 Wochen vorher op. an Vulva-Ca.

Autor	Alter	Zahl d. Geburt.	Angebl. Dauer	Sitz der Affektion	Drüsen-Vergr.	I. Operation	Rezidiv	II. Operation	Bemerkungen
Schwartz	36 J.			Cl. + k. L.		Op.: Tu.	+ 1 J. p. op. lok. + Dr.	II. Op.	† 2 J. 9 M. p. I Op.
„	68 J.			Cl. + k. L.	—	Op.: Tu.	+ 2 J. p. op.	II. Op.	2tes Rez. 1 J. p. II op. lok + Dr. † 3 J. 4 M. p. I Op.
„	62 J.			Cl. + r. g. L.	—	Op.: Tu.	+ 6 M p. op. lok. + Dr.	II. Op. Tu. + Dr.	2tes Rez. 4 M. p. II op. lok. + Dr. † 11 M. p. I Op. durch Ulzeration d. V. fem.
„	71 J.		3 M.	Cli. nussgr. Tu.	+ beiders.	Op.; Tu. + Dr.	— mehr. M. p. op		Mikr.; Ca. Dr. —
„	62 J.		3 M.	Cli. ulz.	—	Op.: Tu.	+ 2 J. p. I op.	II. Op.	2tes Rez. Lok. + Dr. † 3½ J. p. I Op.
„	70 J.			Cli. Tu. nussgr. + k. L.		Op.: Tu. + Dr.	+ 2 J. p. I op		Mikr.: Ca. Dr. —
Secheyron	61 J.	2	5 M.	Cl. Tu. ulz. + r. k. L.					
„	76 J.	9	4 M.	Cl. Tu. + k. L. ulz.	+ beiders.				
Simmons	69 J.		3 M.	Cl. Tu. pap	+ beiders.	Op.; M.	+ 15 M p. I op. lok. + Dr.		Mikr.: Ca. Dr. + Lues —
Schmidt	35 J.			Cli. + Vulva + Vag. + Urethra	+	Inoperabel Sectio alta			† Marasmus
Simpson				Cli.		Op.: Tu.			
Sippel				Cli. + g. L.	—	Op.: Tu.	— 2 M p. op.		Pruritus. Abklatsch-Ca. d. g. L.

Autor	Alter	Zahl d. Geburt	Angebl. Dauer	Sitz der Affektion	Drüsen-Vergr.	I. Operation	Rezidiv	II. Operation	Bemerkungen
Sippel	51 J.	2		Cl. + L. + Vag. + Urethra	+ lks.	Op.: Tu. + Dr.	+ 6 M p. op. lokal.	II. Op.	Heilung Rezidivfrei 8 J. p. op.
Smith	76 J.			Cli. Tu. 2 cm lang + l. g. L.		Op.: Tu.			
Sorbets	65 J.		15 M.	Cli. Tu. nussgross + k. L.	—	Op.: Tu. M.	— 2 M p. op.		„Heilung“
Soubeyran	45 J.		2½ M.	Cli. Tu. 2½ cm lang ulz	—	Op.: Tu. M.			„Heilung“ Mikr.: Ca.
Soubougyn	70 J.		2 M.	Cli. Tu. nussgr.		Op.: Tu M u. Th.			Mikr.: Plattenep Ca.
Teller	52 J.		4 M.	Cl. + k. L.	+ beiders.	Op.; Vulvektomie + Dr.	— 4 M p. op.		
„	69 J.		6 M.	Präp. Cl. + k. L. + l. g. L.	+ beiders.	Op.: Tu Th.	— 3 W. p. op.		
„	61 J.		4 M.	Cl. + k. L. periurethral		Op.: Tu. + Urethr. + Dr.	— 1 M p. op.		
			1 M.	Cl. + r. k. u. g. L.	+ rechts	Op.: Tu. + Dr. rechts	— 3 W. p. op.		
„	69 J.		3 M.	Cli. + k. L.	+ beiders.	Op.: Tu. + Dr.	1 M p. op.		
„	68 J.		16 M.	Cli. + l. L.	+ beiders.	Op.: Tu. + Dr.	— 1 M p. op.		
„	74 J.		10 M.	Präp. cl. + k. r. L.	+ beiders.	Op.: Tu. + Dr. Th.	— 3 W. p. op.		
„	72 J.		4 M.	Cl. + k. L.	—	Op.: Tu.			
„	31 J.		2 M.	Präp. cl. + r. k. L.	+ beiders.	Op.: Tu. + Dr. Th.	— 3 W. p. op.		
„	63 J.		5 M.	Cl. + Vulva	+	Op.: Tu. + Dr.			† 12 Tage p. op. Infektion
„	54 J.		1 J.	Cl. + r. g. L.	+ beiders.	Op.: Tu. Th.	— 5 J. p. op.		

Autor	Alt	Zahl Geb.	Dauer	Affektion	Vergr.	1. Operation	Rezidiv	ration	Bemerkungen
Teller	44 J.			Cl. + k. L.		Op.: Tu. Th.			† 1 J. p. op. unbek. Urs.
„	64 J.			Cl.	—	Op.: Tu. Th.	— 2 J. p. op		
„	63 J.			Cl. + l. g L.	—	Op.: Th. Tu.	+ 1 J. p. op. lokal.		
				Cl.		Op.:			
				Cl.		Op.:			† Leber- u. Perit-Metastasan
				Cl.		Op.:			
„	24 J.			Cl.		Op.:	+ lokal.		
Townsend	65 J	8	2 M.	Cli. Tu. + r. g.u. k. L. ulz.	+ beiders. recht Iliacal Dr.	Op.; Tu radik. + J Dr + Iliacaidr. rechts			† 3 Wo. p. op. Mikr.: Plattenep Ca Ing. u. Il Dr. +
„	66 J.			Cli. Tu. gel. ulz.	+ lks.	Op.:			† Sepsis aus Abscess d. Cl. Tn.
			6 M.	Cli. Tu.		Op.: Tu.			
„	60 J.		2 M.	Cli. Tu. + g. L. + Urethra bis Mons. ven.	—	Op.: galvan. Schlinge, scharf. Löffel	+ 2 M p. op. lok. + Dr.		† 7 M. p. op. Peritonit. Sekt.: Ca vereitertes d. Ing. u. Iliac Dr.
„	46 J.		1 J.	Cli. l. L. + Vestil. vag.		Op.: Radikal			„Heilung
Tuffier et	78 J.			Cli. Tu nussgr.	+	Op.: Radikal			Mikr.: Ca.
Roux-Berger	64 J.			Cli. Tu. hühnereigross	—	Op.: Tu.			„Heilung“
Trélat	44 J.			Cl. Tu. + L.		Op.:			
Unterberger	67 J.			Cl. Tu. daumengross Kontakt ulz.: Intr. vag. u hint. Komm.	+ beiders	Op.: Radikal			Vor 4 J. kleines Ulcus d äuss Genit. operiert
						Op.: Tu. + Dr. Th.			„Heilung“ Seit 15 J. Prur n. Papillom an d. betr. Stelle Mikr.: Ca. Dr. ×
Verneuil	4 J.	0		Cl. Tu. + präp. cl. nussgross pap. Clitoris Tu.					„Karzinomatös“

Nicht zugänglich war mir die Literatur zu 7 weiteren Fällen von: Cumston, Kelly, Ladinsky, Spaeth, Steel, Róna und Valerani.

Literatur.

Abadie: Leukopl. vulvaire avec épith. du clitoris; rapport avec le kraurosis. Annales de gynéc. et d'obstetr. 1907. Vol. IV. p. 347.

Albertini und Zweifel: Zeitschr. für Geburtshilfe und Gynäk. Bd. 34. p. 285.

Albrecht, H. A.: Die Geschwülste des weibl. Genitaltr. in ihrer Bedeutung usw. Frankf. Zeitschr. f. Path. 1907. H. 3. p. 581.

Amann: Adenokarz. corp. ut mit Metast. am Introit. vulvae ref.: Zentralbl. f. Gyn. 1906. p. 401.

—: Peri- und paraurethr. Metastas. v. Corp. Karz. ref.: Zentralbl. f. Gyn. 1912.

Arnott: Transact. of the Pathol. Soc. of London 1871. Vol. XXII. p. 231. Ibidem: 1873. Vol. XXIV. p. 157.

Bacon: Adhesion of the female prepuce. Amer. gyn. and. obst. Journ. 1898. March.

Barnsby. Primäres Karzinom der Klitoris. Sitzungsber. d. anat. Gesellsch. zu Paris. 19. Nov. 1897. Soc. anat. Paris 28. janv. 98.

Bartholinus: Historiae anatom. cent. III. hist. 69. Hafn 1657.

Basset: L'épith. primit du clitoris, son retententissement etc. Thèse de Paris 1912. ref.: Zentralbl. f. Gyn. 1913. No. 10.

Behla, B.: Die Carcinomliteratur bis 1900. Berlin 1901.

Behrend: Zum Kankroid d. äuß. Genit. des Weibes. Diss. Jena 1869.

Bellamy: Transact. of the Path. Soc. of London. Vol. XXI. p. 352.

Berecz, J.: Aus der Sitzung d. gyn. Sekt. des kgl. Ärztever. 3. Dez. 1912. Orvosi Hetilap Gyn. 1913. No. 1. ref.: Zentralbl. f. Gyn. 1913. No. 28.

Bergh: Prur. vulvae et elephant. clit. Hygiea 1896. No. 9. p. 212.

Bertino, A.: Adenocarc. cistico del clit. sviluppat. sopra una citidermoide. Ann. di Ostet e Gin. Anno 25°. 1903. p. 267 und 313.

Björkqvist, G.: Über Karzinom der Klitoris. Mitteil. a. d. gyn. Klinik d. Prof. Engström. 1903. Bd. V. H. 3.

Blümcke, K.: Über maligne Tumoren d. Vulva. Diss. Halle 1891.

Bogoras: Über primären Krebs der Klitoris. Wratschebr. gazet. 1907. No. 34—39.

Boivin et Dugès: Traité pratique des malad. de l'ut. et des annexes. Paris 1833. t II p. 650.

Boyer: Le cancer primitif de la vulve. Thèse de Paris 1908. ref.: Zentrbl. f. Gyn. 1909. No. 44.
Boyd, T.: Klitoris- und Präputialdrüsen. Arch. f. Gyn. Bd. 89. H. 3. p. 581—95.
Boni. Kraur. leukopl. de la vulve et cancer du clitoris. Soc. Toscane d'obstét et gynéc. ref.: La Ginecologia. Vol. VI. 1909. p. 275.
Bochénski. Sitzungsber. d. Geb. Ges. zu Lemberg. 31. Mai 1906. ref.: Zentrbl. f. Gyn. 1907. p. 369.
Bordères. Des tumeurs mal. primit. du clitoris. Thèse Montpellier 1905.
Brettauer, J.: Epith. of the Vulva on a krauroť basis. Transact. of the New-York Obst. Soc. May 9. in The Amer. Gyn. and Obst. Journ. Vol. XV. 1899. No. 2. Aug.
Brindel: Epith. prim. du clitoris. Gaz. des hôp. de Toulouse Vol. VIII. p. 253.
Bróca, A.: Hypertr. du clitoris. Ann. de gynéc. et d'obst. Paris 1908. p. 485—87.
Bumm: Münchner med. Wochenschr. 1913.
Bunge: Karzinom der Klitoris. Verh. d. Berl. Ges. f. Geb. u. Gyn. 25. Febr. 1898. ref.: Zentrbl. f. Gyn. 1898. p. 394.
Burlеu: Eleph. du clit. et de son capûchon. Gaz. méd. de Nantes 1900. p. 169—72.
Butlin: Leucoma or leucoplakia of the vulva and cancer. The Brit. med. Journ. 1901. July.
Cattaneo, A.: Caso di epith. vulvae curato col princ. attivo del jequirity. Fol. Gynec. Pavia. Vol. II. No. 1.
Cazin: Contribution à l'étude des kystes clitoridiens. Congrès de l'Assoc. franc. de chir. Paris Oct. 1903.
Chrobak: Tumor der Klitoris. Wiener klin. Woch. 1895. No. 50.
Chiarabba: Leukopl. vulv. compl. ad epith. La ginecol. mod. Fasc. V.
Clermont et Timbal: Epith. mélanique du clitoris. Toulouse méd. 1910. p. 129—37.
Corydon: Cancer of the clitoris. Buffalo med. Journ. 1902. Sept.
Cumston: On primary mal tumors. Cancer of the clitoris. Ann. of. gyn. 1896. p. 263.
Czerwinsky: Demonstr. e. Pat. n. Exstirp. e. prim. Karz. d. Klit. Kronika Lebarska 1901. p. 1025.
Dartigues et Thomas: in Boyer.
Dauriac, J.: Du cancer prim. de la région clitorienne. Thèse Paris 1888.
Dawson. Two spots of chief import. to the gynec. Nation eclect. med. assoc. quart. Bd. IV. No. 3.
Day: Epithelioma of the clitoris. Brit. med. Journ. 1906. Dec. p. 1636.
Deschamps: in Louradour.
Duvergey, J.: Cancer prim. du clit. Journ. de méd. de Bordeaux 1912. p. 121.
Eberhardt. Zur Kasuist. d. mal. Tum. d. äuß. weibl. Gen. Diss. Würzburg 1885.

Edis: On epithel. of the clitoris. Brit. gyn. Journ. 1889 90. Vol. V. p. 322.
Eisenhart: Über die seit . . . beob. Erkr. d. äuß. Genit. Gyn. Gesellsch. München. ref.: Zentralbl. f. Gyn. 1889.
Faguet: in Louradour.
Falk: Klitoriskarzinom. Ges. f. Geb. u. Gyn. zu Hamburg. Nov. 1907. ref.: Zentralbl. f. Gyn. 1908. p. 161.
Faure et Siredey: Traité de Gynécologie. 1910.
Fileux: Thèse. Paris 1902.
Firfarow: Zum Karz. d. äuß. Genit. Wratsch. Gaz. 1912. No. 21.
— Zur Kasuist. d. Karz. d. äuß. Genit. Ssibirsk. Wratsch. Gaz. 1912. No. 41.
Flatau: Ein Karz. d. Klitoris. Nürnb. med. Ges. April 1902. ref.: Münchner med. Wochenschr. 1902. No. 21.
Flater: Über das prim. Karz. d. Klitoris. Diss. Heidelberg 1911.
Fleischmann: Beitr. z. Kas. d. Aden. hirdrad. vulv. Monatschr. f. Geb. u. Gyn. Bd. 21. p. 497.
Flockemann: Geb. Gesellsch. z. Hamburg. 6. Dez. 1898. ref.: Zentrbl. f. Gyn. 1900. No. 18. p. 493.
Fornero, A.: Über eine ungew. Neubildung der äuß. Genit. (Adeno-Epith.-Mel.-Sark.). ref.: Monatschr. f. Geb. u. Gyn. Bd. 40. H. 1,
Fothergill: Kraur. vulv. and ulcers present. epith. charakters. The Lancet 1901. May.
Franke, R.: Beitr. z. Kenntn. d. mal. Tum. d. äuß. Gen. d. Weibes. Virchow-Archiv. Bd. 154. p. 363.
Franki, O.: Beitr. z. Pathol. d. Vulva-Karz. Gyn. Rundsch. IX. Jahrg. H. 19—22.
Fraenkel, E.: Klitoriskarzinom. Gyn. Ges. z. Breslau vom 17. Nov. 1903. ref.: Zentralbl. f. Gyn. 1904. p. 1025.
v. Franqué: Leukopl. u. Karz. Zeitschr. f. Geb. u. Gyn. Bd. 60. H. 2, p. 237.
Fromme: Über multipl. prim. Vulvakarz. Hegar's Beitr. f. Geb. u. Gyn. Bd. 9. p. 382.
Fuchs: Die Leistendrüsen bei Vulvakarz. ref.: Zentrbl. f. Gyn. 1906, No. 45.
Gebhardt, K.: Path. Anat. d. weibl. Sexualorg. Leipzig 1899.
Glautenay et Lardenois: Tumeur du clitoris. Bull. Soc. anat. Paris 1898. No. 18.
Godart: Epithel. du clitoris. Instit. St. Anne. 1896. Tome I. No. 5.
Goffe: Epith. of the clitoris. The Am. gynec. and obstet. Journ. XII. 1898. p. 906.
Goldschmidt: Über das Vulvakarzinom. Diss. Leipzig 1902.
Grad, H.: Epith. of the vulva and clitoris. Amer. Journ. of obstetr. Bd. 68. No. 1.
Grünbaum: Die Progn. bei Op. d. Vulvakarz. Deutsche med. Woch. 1906. p. 251.
Hart: Journ. of anat. and phys. Anat. Part. Bd. 42. Okt. 1907.

Hammer. Über die v. d. Schweißdr. abzuleit. Adenome d. Vulva. Diss. Kiel 1914.

Hartmann: Technique de l'ablation de l'épith. prim. du clit. Ann. de gyn. et obst. Mai 1912.

Heimann: Die gynäkol. Röntgentherapie. Monatschr. f. Geb. u. Gyn. 1913. p. 325.

Heyfelder: Studien im Geb. d. Heilwissensch. Stuttgart 1838.

Hirsch: Über Adenokarzinom d. Vagina. Zeitschr. f. Geb. u. Gyn. Bd. 79. p. 742.

Hoffmann: Zur Rezidivfrage nach Op. d. Vulvakarz. Zeitschr. f. Geb. und Gyn. Bd. 66. p. 604.

Hofmokl. Epith. lab. pud. maj. et. clit. Bericht d. k. k. Rudolfstiftung 1890.

Hirigoyen: in Dauriac.

Huber: in Dauriac.

Hutchinson: in Dauriac.

Jacobs. Primäres Karz. d. Clit. Policlinique 1894. No. 14. ref.: Zentrbl. f. Gyn. 1894. p. 1329.

Jakobs: Münchner med. Wochenschr. 1913.

Jacoby: Über prim. Karz. d. Clitoris. Monatschr. f. Geb. u. Gyn. Bd. 19. H. 3.

Ill, E. J.: Papilloma of the vulva. Amer. Journ. of obst. 1900. November.

Ingermann-Amitin: Zur Kas. d. prim. Vag- und Vulvakrebses. Diss. Bern 1893.

Jouin: in Dauriac.

Jung, P.. Kankroid bei Krauros. vulv. mit spez. Berücks. d. path.-anat. Verf. d. letzt. Monatschr. f. Geb. u. Gyn. 1903. Bd. 17.

v. Karajan. Ein Fall von prim. Tuberk. d. Vulva mit eleph. Veränd. d. Klitoris. Wiener klin. Wochenschr. 1897. No. 42.

Karaki: Über prim. Karz. d. weibl. Harnröhre. Zeitschr. f. Geb. u. Gyn. Bd. 61. p. 151.

Kehrer· Zentrbl. f. Gyn. 1912.

Kelly: Eleph. of the clitoris. The Journ. Hopk. Hospl. Reports. Vol. II. 1900.

Kelly: Carcinoma of the clitoris. Stereo. Clinic, Troj. N. Y. 1911. Sect. XX. 2—10.

Kinoshita. Epithelkrebs d. Vulva. Med. Ges. Tokio. ref.: Monatschr. f. Geb. u. Gyn. Bd. 27.

Koblanck. Operat. ein. Vulvakarz. Verh. d. Berl. Ges. f. Geb. u. Gyn. ref.: Zentrbl. f. Gyn. 1897 u. Zeitschr. f. Geb. u. Gyn. Bd. 36, p, 520.

Koppert. Zur Kas. der Karz. d. äuß. Gen. d. Weibes. Diss. Jena 1898.

Kroemer: Gyn. Rundschau 1913.

Kroemer: Die Lymphorg. d. weibl. Genit. u. ihre Veränd. b. malig. Erkr. d. Ut. Habilitschr. Berlin 1904.

Krönig: Münchner med. Wochenschr. 1913.

Kratochwiel: Beitr. z. Hyperkerat. d. äuß. weibl. Geschltle. Zentrbl. f. Gyn. 1911. No. 48.
Krysiewicz. Vorst. ein. 4jähr. Mädch. mit wahrscheinl. karz. Neopl. d. Clitoris. ref.: Przeglad Lekarski 1906. No. 32. p. 74.
Kuliga: Moulagen u. Präp. v. Klitkarz. Niederrh.-westph. Ges. f. Geb. u. Gyn. ref.: Monatschr. f. Geb. u. Gyn. Bd. 30. H. 2,
Küstner: Lehrb. d. Gyn. p. 55.
Ladinski: Carc. of the clit. Transact. of the New-York Acad. of med. 1912. 23. Febr.
v. Langsdorff: Z. Kas. d. Tum. d. weibl. Gen. Diss. Freiburg 1890.
Latzko: Z. Vulvakarzinom. Sitzber. d. k. k. Ges. d. Ärzte. Wien 8. Mai 1908. ref.: Monatschr. f. Geb. u. Gyn. Bd. 28. p. 121.
Lefèvre-Loubat: Les kystes de la rég. clitor. Paris méd. 1913. No. 22.
Leech: Prim. epith. of the clitoris. Brit. med. Journ. 1894. Vol. I. p. 1079.
Lehmann: Über Entwickl., Verl. u. Behandl. d. Karz. a. d. Vulva. Diss. Halle 1870.
Leprevost: in Dauriac.
Lewers:, 3 Fälle v. Epith. d. Vulva. Journ. of obst. and. gyn. of the Brit. Emp.
Leuk: Hypertr. d. Klit. Geb.-gyn. Ges. Wien. 8. Nov. 1910.
Lockhardt. Melan. sarc. clit. Journ. of obst. and gyn. of Brit. Emp. 1912. Aug. ref.: Zentrbl. f. Gyn. 1898. Bd. 22. p. 82.
Lipinsky: Fall v. Kankroid d. Klit. Jurn. akusch. i. shensk. bol. Febr. 1897.
Louradour. Contrib. à l'étude du canc. prim. clit. Thèse Bordeaux 1895.
Lucas-Championnière: in Mauxion.
Lutzenberger: Carcin. vulvae. Diss. München 1894.
Maas, Fr.: Über d. Malign. d. Karz. u. Sark. an d. äuß. weibl. Gen, Fall 38. Diss. Halle 1887.
Mackenrodt: Kauterektomie u. Scheiden- und Vulvakarz. Zeitschr. f. Geb. u. Gyn. Bd. 37. p. 199.
Marx: Ein Beitr. z. Kenntn. d. Zyst. d. kl. Lab. Diss. Heidelberg 1906.
Mauclaire: Evidem. lymph. bilat. et néopl. en bloc pour canc. pénis et clitoris. Tribune médic. 10. octobre 1903.
Mauxion: Contrib. à l'étude des épith. de la vulve. Thèse Paris 1905.
Mayer, L.: Klin. Bermerk. üb. d. Kankr. d. äuß. weibl. Gen. Virchows Arch. Bd. 35. p. 538.
Mc. Mann. Die chir. Behandl. des Karz. d. Vulva. Lancet. 1910. 24. Dez.
Merkle. Ein Fall v. Karz. d. Klitoris. Diss. München 1891.
Mériel: Cancer mélaniq. prim. du clitoris. Documents gynécol. 1909.
Mendes de Leon: Geval van carcin. vulvae, ref.: Nederl. Tijdschr. v. Verlossk. u. Gyn. 1899. Br. X. p. 63.
L. Meyer. Ein Fall v. Andenokyst. pap. vulv. Diss. Leipzig 1903.
R. Meyer. Über embryon. Gewebseinschl. i. d. weibl. Gen. Lubarsch-Ostertag. Ergebnisse 1905.
Monod. Leucopl. vulv. et cancr. Ann. de la policl. Bordeaux 1896. p. 220.
Morestin: Bull. Soc. Anatom. Paris. Dez. 1900.

Münchmeyer: Kirschgroßes Karz. d. Klit. Gyn.-Ges. Dresden, 20. April 1899. ref.: Zentrbl. f. Gyn. 1899. No. 45.
Nahmmacher: 2 Fälle v. prim. Karz. d. Vulva. Diss. Kiel 1901.
Neuhaus: Epithel. of the clitoris. Journ. of. Am. Assoc. 1907. No. 1.
Noble: Report of a case of epith. of the clit. Amer. Journ. of obst. Vol. 46. 1902. p. 190 u. 222.
Nyhoff: Phimosis by de Vrow. Trjdschr. v. Geneesk 1907. Heft 2.
Olshausen: in Maas.
Outerbridge: Schweißdrüsentum. d. Vulv. Am. journ. of obst. Vol. 72. 1915. No. 1.
Ossing, J.: Über die Dauerresult. der . . . op. Vulvakarz. 1901—12. Diss. Kiel 1913.
Peckham: Tumors of the clitoris. Amer. Journ. of obst. 1891. Vol. 24. p. 1155.
Percheron. in Dauriac.
Perruchet. Un cas de leucopl. vulvovag. La gynécol. 1904. p. 31.
Petit, L. H.: De quelques tumeurs de la vulve. Gaz. hebd. méd. et chir. 1874. p. 366.
Pick: Über Hidraden. u. Ad. hydrad. Virchows Arch. Bd. 175. 1904.
Polaillon: Epith. du clit. Gaz. médic. Paris 1885. p. 387.
Potenko. Primäres Karz. d. Klitoris. Russ. Journ. f. Geb. u. Gyn. 1906.
Prochownik: Fortschritte auf d. Gebiet d. Röntgenstr. Bd. 20. 3.
Raether: Karz. d. Klitoris. Ärztl. Ver. z. Hamburg. ref.: Zentrbl. f. Gyn. 1895. p. 550.
Rechenbach: Ein Fall v. sogen. Lupus vulvae. Diss. Halle 1901.
Resinelli: Di un tum. cistico della clit. Ann. di ost. e gin. 1897. No. 5.
Reusch, W.: Heilung eines Vulvakarz. m. d. Zeller'schen Verf. Münchn. med. Wochenschr. 1915. No. 47.
Reymond et Chanoz: Behandl. e. Epith. d. Vulva m. X-Strahlen. Lyon méd. 1904. Jan.
Richet. in Dauriac.
Riddle: Epith. of the clitoris. The Amer. gyn. and obst. journ. 1898. p. 906.
Riedinger: Carcinoma clitorid. Ber. d. Mähr.-Schles. Gebäranst. Brünn 1888. p. 75.
Rochard et Nandrot: in Mauxion.
Roche: Kystes de la rég. clitorid. Journ. de méd. de Bordeaux 1904. Dez.
— Epith. du clitoris. Bull. de la soc. d'obst. et de gyn. de Paris 24. févr. 1914. ref.: Zentralbl. f. d. ges. Gynäk. 1914. p. 462.
Monatschr. f. Geb. und Gyn. 1904. Bd. 20. p. 300.
Róna: A clitorisrakról. Budap. Orvosi Ujsàg. Szül. i. Nögyoyascat No. 8.
Rokitansky: Eleph. d. Präp. u. d. Klit. Allgem. Wiener Zeit. 1882. No. 25.
Rothschild, F.: Über d. malign. Neubildg. d. Vulva. Diss. Freiburg 1912.
Rouvière, H.: Unters. üb. d. Lymphgefäßnetz d. Klitoris. Ann. de gyn. et d'obstétr. 1912. Mai.
Ruge, H.: Über e. Vulvaaff. u. ihre gyn. Bedeut. Zeitschr. f. Geb. u. Gyn. 1905. Bd. 56. p. 307.

Runge: Monatschr. f. Geb. u. Gyn. Bd. 36. Ergänzungsband.
Rupprecht. Zur operat. Behandl. des Carc. vulvae. ref.: Zentrbl. f. Gyn. 1886. Bd. 10. p. 237.
Secheyron: in Dauriac.
Simmons: Epith. of the clit. The transact. of the Edinbourgh. obstet. soc. 1885. Vol. 10. p. 202.
Simpson: Lab. min. and clit. rem. for. . . . The transact. of the Edinb. obstet. soc. 1901. 29 June.
Sippel: Karz. d. Klit. u. Vulva. Mittelrh. Ges. f. Geb. u. Gyn. Frankf, 1904. ref.: Monatschr. f. Geb. und Gyn. Bd. 19. H. 3.
Smith: Cases of epith. remov. f. prepuce of clit. Wath. med. Ann. 1906/07. Vol. 14.
Sorbets: Cancroide de la vulve. Epith. du clitoris. Gaz. Hôp. 1883. p. 140.
Soubeyran: in Dauriac.
Soubougyn. in Dauriac.
Sigwart: Mediz. Klinik 1913.
Späth: Karzinom d. Klitoris. Gyn. Ges. Hamburg. 3. Mai 1910.
Suchier: Uteruskarz. u. Schwangerschaft. Diss. Freiburg 1910.
Swanton, J. H.: Cyst of the clitoris. Brit. gyn. Journ. 1906/07. p. 143.
Schenk: Tuberk. d. äuß. weibl. Genit. Beitr. z. klin. Chir. Bd. 17.
Schleiff, H.: Über Klitoriskarz. Diss. Halle 1905.
Schmidt, O.: Zur Kas. d. prim. Karz. d. Vulva u. Vag. Ges. f. Geb. u, Gyn. Köln 3. XII. 1891. ref.: Zentralbl. f. Gyn. 1892. No. 2.
Schmaltz: Bemerkungen über die Klitoris. Berl. tierärztl. Wochenschr. 1910. S. 1017 u. 1909. S. 457.
Schmidlechner: Carc. clitor. Arch. f. Gyn. Bd. 74. p. 189.
Schneevogt: Handel. van het Genootschap ter Bevord. d. Genees en Heelkunde te Amsterdam 1855. II. Teil. I. Stück. p. 67.
Schramm: Eleph. präp. clit. et nymph. Zentrbl. f. Gyn. 1888. p. 97.
—: Ges. f. Geb. u. Gyn. Dresden. Sitzung v. 4. II. 1885. ref.: Zentrbl, f. Gyn. 1886. p. 237.
Schulz Frank: Fortschr. a. d. Geb. d. Röntgenstr. Bd. 19. 4.
Schulze, H.: Über Karz. d. Vulva u. s. Prognose. Diss. Leipzig 1903.
Steel, W. A.: Primary cancer of the clitoris. Internat. Clin. Philad. 1914. p. 269.
Stewart: Circumcis. of the preput clit. Amer. Pract. 1912. p. 216.
Stoeckel. Über die Radikalheil. d. Vulvakarz. Münchn. med. Wochenschr. 1910. p. 1277.
Teller: Über d. Vulvakarz. Zeitschr. f. Geb. u. Gyn. 1907. Bd. 61. p. 309.
Teuffel: Kraurosis und Krankroid. Zentrbl. f. Gyn. 1913. p. 27.
Theilhaber: Zur Lehre v. Zushg. v. Entz. u. Krebs. Frankf. Zeitschr. f. Path. 1911. H. 7.
Torggler: Ber. aus d. geb. u. gyn. Klin. in Innsbruck. Prag 1888.
Townsend: A report of 4 cases of cancer of the clit. . . . Alb. med. Ann. 1891. p. 68.

Trautmann u. Koch: Vergl. an. u. hist. Unters. üb. d. Klit. Anat. Anzeiger. Jena 1910. p. 497.
Trélat: in Dauriac.
Unterberger: Klit. Karz. bei Schwangersch im 9. Monat. Deutsche med. Wochenschr. 1912. p. 293.
Veit: Handbuch d. Gynäkol. IV. 2. Teil. p. 564.
Valerani: Epith. primit. della clit. Osservat. Torino 1887. p. 482.
Verneuil: in Petit.
Vogt: Beitr. z. d. Melanosark. d. Klit. Arch. f. Gyn. Bd. 99. Heft 2.
Watson. Prim. mal. tum. of the fem. urethra. The Am. Journ. of obst. 1914. No. 5.
Ward, G.: Epith. clit. Med. Record Vol. 84. No. 15. ref.: Zentrbl. f. Gyn. 1914. No. 16.
Weber, F.: 2 Fälle v. Karz. d. äuß. Genit. ref.: Monatschr. f. Geb. u. Gyn. Bd. 19. p. 290.
Weidlich-Hartig: Klitoriskarzinom. ref.: Zentrbl. f. Gyn. 1913. No. 23.
Weißwange. Vulvakarzinom u. Drüsen. Gyn. Rundsch. Bd. 2. Heft 10.
Werner u. Caan: Münchner med. Wochenschr. 1913.
Winckel: Pathol. d. weibl. Sexualorg. p. 276. Leipzig 1881.
Winkler: Vulvakarzinom u. Strahlentherapie. Diss. Jena 1914.
Yaile u. Bender: Kraur. u. Leukopl. d. Vulva. Rev. de gynéc. 1910. Bd. 14. p. 46.
Zacharias: Über d. Schicks. dreier Karzinomkranker. Fränk. Ges. f. Geb.- und Frauenheilkunde. ref.: Gyn. Rundsch. 1909. Heft 1.
Zirinski, M.: Paraurethr. Metast. b. Korp.-Karz. Diss. München 1913.
v. Zubrzycki: Kraur. Leukopl. u. Carz. vulvae. Krak. gyn. Ges. 17. Dez. 1913. ref.: Gyn. Rundsch. 1914. Heft 8.

Lebenslauf.

Ich, Johann Robert Ederle, bin geboren am 25. April 1893 in Nagold (Württbg.) als Sohn des Heilkundigen Johannes Ederle und seiner Ehefrau Pauline Ederle, geb. Theurer. 1899—1901 besuchte ich die Volksschule Wildberg (Württbg.), 1901—05 die Lateinschule dortselbst und 1905—07 das Realprogymnasium Calw. 1907—11 durchlief ich die evang.-theolog. Seminarien Maulbronn und Blaubeuren, um darauf im Juli 1911 am humanistischen Gymnasium Reutlingen die Reifeprüfung abzulegen. Von Herbst 1911 bis inkl. Sommersemester 1914 studierte ich Medizin an der Universität Tübingen, wo ich auch im Februar 1914 die ärztliche Vorprüfung bestand. Von Herbst 1914 bis inkl. Sommersemester 1917 studierte ich an der Universität München. Am 2. November 1915 rückte ich zum Militär ein, war von Januar 1916 bis Januar 1917 als Feldunterarzt am Reservelazarett Landsberg a. L. tätig; von Januar 1917 ab war ich im Felde bei der bayr. Sanitätskompagnie 2 und wurde von 1. Mai bis August 1917 zur Erlangung des letzten klinischen Semesters und Ablegung der ärztlichen Prüfung nach München beurlaubt. Seit 1. September stehe ich wieder im Felde beim 20. bayr. Inft.-Regt., I. Batl. Die ärztliche Approbation erhielt ich am 1. Dez. 1917.